

Tunisie

Orthopédique



**Organe Officiel de la
Société Tunisienne de
Chirurgie Orthopédique
et Traumatologiques**

www.sotcot.com

ISSN 1737-9652

Mise au point

Revue prédatrice en orthopédie: Un danger pour la recherche scientifique
Mehdi Bellil, Adhène Ben Ammou

Articles originaux

Etude comparative entre deux types d'implants dans le traitement des fractures sous trochantériennes
Mourad Zaraa, Mejd Ben Romdhane, Sabri Mahjoub, Mamoun Mihoubi, Mondher Mbarek.

Fiabilité de la classification de garden et d'une classification simplifiée dans les fractures du col du fémur
Karim Bouattour, Jihene Sahli, Lassaad Hassini, Ahmed Trabelsi, Salwa Noumi, Manel Mellouli

Les lésions médullaires cervicales en réanimation: étude de la morbi-mortalité

Emna Trigui, Tahani Hannachi, Khairedine Raddaoui, Khalil Ben Massoud, Karima Zoghalmi, Oussama Nasri, Olfa Kaabachi

Distally based sural flap in children's ankle trauma

Mohamed Zairi, Rim Boussetta, Ahmed Msakni, Kacem Mensia, Bouchoucha Sami, Mohamed Nabil Nessib

Cases Reports

Peroneal artery pseudoaneurysm due to leg fracture among children

Bassem Garmazi, Mohamed Amri, Kaies Bouani, Hatem Rajhi, Ali Hagui, Mourad Jenzri

Surgical management of a complex shoulder fracture including acromion and scapular spine

Youssef Mallat, Karim Turki, Achraf Abdennadher, Rabie Ayari, Khalil Amri, Lotfi Nouisri.

Ostéosarcome central de bas grade : Résection totale du fémur et reconstruction par prothèse

Lassaad Hassini, Houssine Bagga, Adnene Siala, Aymen Hannafi, Mourad Mtaoumi, Karim Bouattour

Symposiums

Extensor mechanism rupture in total knee arthroplasty: a systematic review

Mehdi Bellil, Adhène Ben Ammou

Managing an iatrogenic injury of medial collateral ligament during TKA

Khaled Zitouna & Groupe hanche et genou de la SOTCOT

Isolated iatrogenic lesions of the popliteus tendon during total knee arthroplasty

Ameni Ammar, Oussama Abcha, Hamdi Grami, Karim Belkahla, Mohamed Bouabdellah, Karim Bouattour.

Intraoperative fracture fixation during primary total knee arthroplasty

Mourad Hammami, Baha eddine Cherif, et le groupe Hanche et Genou de la SOTCOT

La voie de Stoppa dans la prise en charge des fractures du cotyle

Bellil M, Houas Y, Kamoun C, Balti W, Kooli M, Ben Salah M.

Résumés des communications

Recommandations aux auteurs



EDITEUR DE LA REVUE

Société Tunisienne de Chirurgie Orthopédique
et Traumatologique- SOTCOT



COMITE DE REDACTION

Rédacteur en chef

Karim BOUATTOUR

Rédacteur en chef adjoint

Mohamed ABDELKEFI

Membres

Khaled HADHRI

Mourad ZARAA

Anis TEBORBI

Past Rédacteurs en chef

Mahmoud SMIDA

Ramzi BOUZIDI

Bureau de la SOTCOT

Président :

Abderazek ABID

Vice président :

Fakhredine TRIKI

Secrétaire général :

Karim BOUATTOUR

COMITE DE LECTURE

Abderazek ABID (Monastir)

Issam ALOUI (Monastir)

Hedi ANNABI (Tunis)

Ahmed BEN ABDELAZIZ (Sousse)

Karim BEN AICHA (Sousse)

Haykel BEN AMOR (Tunis)

Hazem BEN GHOZLEN (Mahdia)

Anis BEN LASSOUED (Kairouan)

Mahmoud BEN MAITIG (Sousse)

Nicolas BONIN (Lyon)

Mohamed BOUABDELLAH (Gabés)

Sami BOUCHOUCHA (Tunis)

Ramzi BOUZIDI (Tunis)

Frederic CHATAIN (Lyon)

Mounir CHEBIL (Tunis)

Mouna CHELLY BOUAZIZ (Tunis)

Olivier COURAGE (Le Havre)

Nabil DAMAK (Mahdia)

Nicolas GRAVELEAU (Paris)

Farid ISMAEL (Rabat)

Mourad JENZRI (Tunis)

Zied JLALIA (Tunis)

Sofiene KALLEL (Tunis)

Hassib KESKES (Sfax)

Lamia LAAMARI (Tunis)

Sonia LABIB (Tunis)

Fethi LADAB (Tunis)

Nidhal MAHDHI (Sousse)

Sabri MAHJOUR (Tunis)

Kaies NIGROU (Tunis)

Lotfi NOUISRI (Tunis)

Habib NOURI (Tunis)

Mouna OUNAIES (Tunis)

Walid SAIED (Tunis)

Lamjed TARHOUNI (Tunis)

RAOUDHA TKAYA (Tunis)

Moez TRIGUI (Sfax)

Fakhredine TRIKI (Sfax)

Khaled ZITOUNA (Tunis)

Wassim ZRIBI (Sfax)

Makram ZRIG (Monastir)

Secrétaire général adjoint :

Walid SAIED

Trésorier :

Khaled HADHRI

Trésorier adjoint :

Mohamed ABDELKEFI

Membres :

Mourad ZARAA

Anis TEBOURBI

Wassim ZRIBI



Sommaire

> Mise au point

- Revue prédatrice en orthopédie: Un danger pour la recherche scientifique 5
Mehdi Bellil, Adnène Ben Ammou

> Articles originaux

- Etude comparative entre deux types d'implants dans le traitement des fractures sous trochantériennes 9
Mourad Zaraa, Mejdi Ben Romdhane, Sabri Mahjoub, Mamoun Mihoubi, Mondher Mbarek.
- Fiabilité de la classification de garden et d'une classification simplifiée dans les fractures du col du fémur 15
Karim Bouattour, Jihene Sahli, Lassaad Hassini, Ahmed Trabelsi, Salwa Noumi, Manel Mellouli
- Les lésions médullaires cervicales en réanimation: étude de la morbi-mortalité 20
Emna Trigui, Tahani Hannachi, Khaireddine Raddaoui, Khalil Ben Massoud, Karima Zoghalmi, Oussama Nasri, Olfa Kaabachi
- Distally based sural flap in children's ankle trauma 26
Mohamed Zairi, Rim Boussetta, Ahmed Msakni, Kacem Mensia, Bouchoucha Sami, Mohamed Nabil Nessib

> Cases Reports

- Peroneal artery pseudoaneurysm due to leg fracture among children 30
Bassem Garmazi, Mohamed Amri, Kaies Bouani, Hatem Rajhi, Ali Hagui, Mourad Jenzri
- Surgical management of a complex shoulder fracture including acromion and scapular spine 35
Youssef Mallat, Karim Turki, Achraf Abdennadher, Rabie Ayari, Khalil Amri, Lotfi Nouisri.
- Ostéosarcome central de bas grade : Résection totale du fémur et reconstruction par prothèse 39
Lassaad Hassini, Houssine Bagga, Adnene Siala, Aymen Hannafi, Mourad Mtaoumi, Karim Bouattour

> Symposiums

- Extensor mechanism rupture in total knee arthroplasty: a systematic review 43
Mehdi Bellil, Adnène Ben Ammou
- Managing an iatrogenic injury of medial collateral ligament during TKA 47
Khaled Zitouna & Groupe hanche et genou de la SOTCOT
- Isolated iatrogenic lesions of the popliteus tendon during total knee arthroplasty 50
Ameni Ammar, Oussama Abcha, Hamdi Grami, Karim Belkahla, Mohamed Bouabdellah, Karim Bouattour.

Intraoperative fracture fixation during primary total knee arthroplasty..... 54
Mourad Hammami, Baha eddine Cherif, et le groupe Hanche et Genou de la SOTCOT

La voie de Stoppa dans la prise en charge des fractures du cotyle.....57
Bellil M, Houas Y, Kamoun C, Balti W, Kooli M, Ben Salah M.

> **Résumés des communications**

> **Recommandations aux auteurs**



Revue prédatrice en orthopédie: Un danger pour la recherche scientifique

Mehdi Bellil, Adnène Ben Ammou

Service orthopédie et traumatologie de l'Hôpital Charles Nicolle de Tunis.

Auteur référent : Mehdi BELLIL

Adresse : Boulevard 9 avril 1001 Tunis

Email : drbellilmehdi@gmail.com

Tel : +216 22535120

RESUME

La révolution numérique a profondément transformé le modèle de la publication scientifique. Ainsi c'est créé progressivement un système complexe où se côtoient le meilleur et le pire. Les revues prédatrices sont des revues sans analyse par les pairs (peer review) qui reste seul garant de la qualité scientifique de l'article. Leur principal but est le gain financier en corrompant la publication en Open Access. Elles représentent un réel danger pour la recherche scientifique tant pour les auteurs en les discréditant que pour les lecteurs en publiant des résultats erronés ou plagés ou insuffisamment vérifiés. La sensibilisation des jeunes chercheurs par rapport à ce problème représente un pilier de la lutte contre ces journaux. Dans cette mise au point, nous exposons ce qu'est une revue prédatrice, comment la reconnaître, le danger qu'elle représente pour la recherche scientifique et comment lutter contre ce fléau.

I- Introduction

« We eagerly awaiting for your Manuscript contribution », « Still we are waiting for your valuable Manuscript », des e-mails reçus par tout chercheur plus ou moins jeune quotidiennement. Des invitations pour publier dans des journaux open access, avec des délais de publications rapides et un impact factor (présenté comme) élevé. Quoi de mieux ? Ceci est exactement le mode opératoire des revues prédatrices: l'hameçonnage. Emporté par l'adage « publish or perish »: publier ou périr ainsi que par la pression institutionnelle et académique que subissent les jeunes chercheurs et notamment chirurgiens orthopédistes, beaucoup sont pris au piège de ce type de revues. Qu'est-ce qu'une revue prédatrice ? Comment la reconnaître ? Comment représente-elle un danger pour la recherche scientifique? Comment l'éviter ?

Qu'est-ce qu'une revue prédatrice ?

Les revues prédatrices (journal prédateur) sont des entités dont le fonctionnement éditorial, financier ou scientifique est opaque privilégiant l'intérêt financier à la qualité scientifique^[1,2]. Elles ne répondent pas aux recommandations professionnelles et éthiques de la publication scientifique.

Au début des années 2000, les organismes de financement ont commencé à encourager la publication dans les journaux open access^[3]. La publication en open access étant une publication où l'auteur est payeur et l'accès à la publication était libre. L'avènement de ce mode de publication était initialement prometteur permettant un accès important à moindre coût aux nouvelles publications^[4] afin d'encourager la recherche et de limiter les disparités entre chercheurs émanant de pays « riches » et les autres.

Mais, trouvant dans ce mode de publication un potentiel gain financier, les revues prédatrices ont commencé à émerger en corrompant la publication en open access. Leur seul but était le gain financier. Elles proposent ainsi aux auteurs une publication rapide, dans un journal (présenté comme) à haut impact factor, avec un temps de réponse très court et un taux d'acceptation élevée. Le terme « predatory » ou prédateur a été utilisé pour la première fois par Jeffrey Beal en créant la Beall's list en 2009^[5].

II- Qu'est-ce qu'une revue prédatrice ?

nécrose de la tête fémorale sans notion de traumatisme (idiopathique ou secondaire) survient classiquement à un âge jeune. Ses facteurs de risque sont actuellement bien connus (diabète, hypercholestérolémie, hyper uricémie, hémoglobinopathie, lupus érythémateux disséminé, alcoolisme, le tabagisme, la corticothérapie, l'irradiation, la chimiothérapie ...). L'âge de notre patiente (67 ans), la notion du traumatisme et l'absence de facteurs de risque sont en faveur d'un lien de causalité entre la fracture et l'ostéonécrose de la tête fémorale.

D'autres facteurs ont été avancés pour expliquer ce phénomène, tels que : l'âge avancé, le terrain vasculaire précaire, le traumatisme de haute énergie, la comminution fracturaire, le déplacement fracturaire, un trait de fracture

basicervical ou proche de la base du col^[6]. La possibilité de lien de causalité entre le point d'introduction de l'implant (entre autre la fosse trochantérique pour les clous PNF) ou l'emplacement de la vis cervicale dans la tête fémorale et la nécrose de cette dernière semble exclu^[6]. Cependant O'Malley rapporte le cas d'ONATF sur une fracture diaphysaire du fémur synthésée par un clou centromédullaire descendant^[9-11]. Une atteinte iatrogène de la vascularisation de la tête fémorale par un traumatisme per-opératoire, des manœuvres de réduction ou des instruments agressifs pourrait être en cause. Selon Müssbichler^[12], le déplacement fracturaire en rotation externe est très pourvoyeur de la nécrose sur fracture du MT en diminuant le flux sanguin des artères circonflexes. La valgisation de la tête fémorale peut être source de nécrose^[6]. Chez notre patiente l'angle cervico-diaphysaire postopératoire était de 148° : ceci peut mettre l'artère circonflexe antérieure sous tension.

L'alésage et les forces rotatoires en per opératoire pourraient aussi être impliqués, mais sans preuves. La malposition de la vis cervicale n'a pas été prouvée dans la littérature^[6].

III- Comment reconnaître une revue prédatrice ?

Le caractère prédateur ou non d'un journal est parfois difficile à reconnaître surtout s'il n'est pas cité dans les listes reconnues de journaux prédateurs tels que la Beall's list^[4]. Plusieurs critères peuvent être d'une aide précieuse^[1, 2, 6] :

- > Manque de transparence concernant l'Article Processing Charge (APC) c'est-à-dire les frais de publication: non annoncé lors de la soumission, difficile ou impossible à retrouver sur le site alors qu'il s'agit d'une revue open access et demandé après la publication. Un APC en général modeste (420\$ en moyenne contre 3000\$ pour une revue non prédatrice).
- > Soumission à travers une adresse e-mail et non pas à travers une plateforme dédiée. « Kindly submit your manuscript as an email attachment to this same E-mail id »
- > Adresse e-mail non-professionnelle.
- > Nom de la revue incohérent. « Biomedical and Case Reports Open Access Open Journal ». Souvent, le nom de la "revue" utilise à s'y méprendre le nom d'une revue connue en changeant uniquement un mot, voire une lettre. Le logo de la revue ressemble très fortement à celui d'une revue connue, ne changeant que des détails (comme la couleur)
- > Sollicitation d'un auteur dans un domaine différent de son expertise.
- > Sollicitation fréquente et quasi quotidienne par e-mail des auteurs pour soumettre leurs manuscrits. « Dear Professor, Heartiest greetings from the Journal! We would like to invite you to contribute a paper for publication in our upcoming issue for the... »
- > La demande de manuscrit est rédigée avec un ton flatteur en citant un autre article du même auteur publié

dans une revue de renommé. « Submit Your Article: Give us a chance to associate with you » « Greetings! We came through your article entitled "***". We have found your article online; the research is very good. We would like to work with you. »

- > Un impact factor erroné qui est incohérent avec la nature du manuscrit. Exemple : Journal of clinical images and clinical case reports avec un impact factor de 1,2 qui reste très élevé pour cette rubrique de manuscrit.
- > Non affiliation à une société savante.
- > Promesse d'une publication rapide.
- > Impossibilité aux auteurs/coauteurs de se rétracter.
- > Manque de transparence à propos de l'editorial board et du Publisher qui ne peuvent être vérifiés.
- > Insistance sur l'urgence des soumissions pour la parution de nouveau numéro. « We can process and publish it for the Current Issue. »
- > Fausse information et contradictions sur le site internet : fausse adresse, fausse liste d'indexing et fausse affiliation à des sociétés savantes.

IV- Comment éviter les revues prédatrices ?

La première mesure à adapter pour lutter contre ce type de publication est la sensibilisation à ce problème^[10]. Ce problème devra être soulevé au cours des congrès scientifiques et au cours de l'initiation et la formation à la rédaction et publication scientifique. Les jeunes auteurs pourront ainsi reconnaître ces journaux prédateurs et les éviter.

Un autre moyen de lutte est l'assistance à la publication par les institutions de recherches. Les auteurs les plus expérimentés pourront conseiller les jeunes chercheurs pour le choix des revues^[14].

L'utilisation des black list tel que la Beall's list^[5] ou bien des white list qui sont des listes de journaux inclus par des organisation tels que DOAJ^[15], Scimago Journal Ranking (SJR)^[16], ou Journal Citation Report^[17], permet de reconnaître les revues prédatrices.

La méthode de « think, check, submit » qui est une checklist établie par un groupe d'auteurs permettant d'éviter les revues prédatrices. Elle contient plusieurs critères pour évaluer le journal comme la connaissance du journal, la possibilité d'identification de l'éditeur et de l'editorial board, le type de peer-review utilisé, le montant exact de l'APC et l'indexing. Cette checklist est disponible sur le site <http://thinkchecksubmit.org/>^[8].

Par ailleurs, les auteurs devront résister à la tentation de publication rapide et facile dans ce genre de revue.

Les institutions académiques ont eu aussi leur rôle à jouer dans cette lutte. Elles devront adopter une approche plus réaliste et pratique en diminuant la pression sur les jeunes auteurs pour éviter qu'ils se tournent vers des revues prédatrices^[10]. C'est dans ce sens que l'Organisation Mondiale de la Santé (OMS) a créé le Global Index Medicus (GIM)^[18] pour encourager les revues nationales et régionales des

pays à revenu faible et modéré à archiver et indexer les publications scientifiques^[10].

V- Comment fonctionne une revue scientifique «normale» ?

Le processus de publication par un journal scientifique passe par de nombreuses étapes. Ce processus peut donc durer longtemps, sans garantie que l'article soit publié pour autant. Les auteurs doivent comprendre comment ce processus fonctionne s'ils veulent le faciliter et augmenter la probabilité de voir leur article publié le plus rapidement possible.

Il faut bien choisir la revue à la quelle on adresse le manuscrit (certaines revues n'acceptent pas les cases reports par exemple, il sera inutile d'adresser le manuscrit qui sera rejeté automatiquement) et le rédiger en fonction des recommandations aux auteurs (rien que pour la forme : taille et choix de police utilisé, l'interligne et l'espacement des paragraphes...on peut risquer le rejet).

La 2^{ème} étape est de vérifier que le manuscrit est bien arrivé à la rédaction du journal après la soumission qui se fait sur une plateforme dédiée. La plupart des journaux envoient un courriel d'accusé de réception. Un numéro de référence sera attribué et permettra d'identifier le manuscrit lors des échanges ultérieurs avec le journal.

La 3^{ème} étape : Si le manuscrit dépasse l'étape de lecture de la lettre de motivation (la cover letter), il passe par un circuit plus ou moins long. La complexité du circuit dépend du mode de fonctionnement du journal. Typiquement, le manuscrit est confié à un rédacteur qui l'adressera à un ou plusieurs lecteurs critiques (les reviewers) en simple ou en double aveugle et fera une synthèse des commentaires et des recommandations au rédacteur en chef. La lecture par les pairs doit aboutir à une correction satisfaisante du manuscrit, surtout si les « pairs » sollicités sont experts dans le domaine du manuscrit en question. Le manuscrit peut être « rejeté » ou faire l'objet d'une demande de modifications (mineures ou majeures), voire d'une nouvelle soumission prenant en compte les remarques du rédacteur. Dans tous les cas, les décisions sont motivées par des remarques et critiques auxquelles l'auteur a accès. Il est parfois accepté tel quel et les auteurs ont alors le plaisir de recevoir une lettre d'acceptation de leur article. Celle-ci peut en effet contenir des instructions importantes en ce qui concerne le transfert du copyright, la fourniture de signatures supplémentaires, l'envoi de fichiers informatiques supplémentaires et, parfois, le règlement de frais de publication. Et là on revient à la 1^{ère} étape où il faut bien choisir son journal car ces frais, si le journal est exclusivement « open access », sont obligatoires (même si une remise de l'ordre de 50% est parfois accordée aux auteurs issus de pays émergents) mais à la différence des revues prédatrice, ces frais sont bien mentionnés dès le départ^[19].

VI- Conclusion

Bien que la publication en Open Access soit un des piliers de la recherche et de la publication scientifique, cette dernière a été corrompue par les revues prédatrices. Ces revues, dont l'objectif ultime est le gain financier, sont non seulement d'aucun apport scientifique mais sont aussi dangereuses pour la recherche aussi bien pour les lecteurs que pour les auteurs. Plusieurs méthodes permettent de les reconnaître et les éviter. Les jeunes chercheurs devraient recevoir des formations au cours de leurs cursus académiques ainsi qu'au cours des congrès et des manifestations scientifiques pour ne pas être pris au piège.

VII- REFERENCES

- 1- Grudniewicz A, Moher D, Cobey KD, Bryson GL, Cukier S, Allen K, et al. Predatory journals: no definition, no defence. *Nature* 2019;576(7786):210-2.
- 2- Dartus J, Saab M, Martinot P, Putman S, Erivan R, Devos P. Taux des publications des chirurgiens orthopédistes-traumatologues français dans les revues prédatrices : note de suivi. *Rev Chir Orthopédique Traumatol* 2020;106(8):914-8.
- 3- De Groot SL, Shultz M, Smalheiser NR. Examining the Impact of the National Institutes of Health Public Access Policy on the Citation Rates of Journal Articles. *Bornmann L, éditeur. PLOS ONE* 2015;10(10):e0139951.
- 4- Beall J. Predatory publishers are corrupting open access. *Nature* 2012;489(7415):179-179.
- 5- Beall J. Predatory journals: Ban predators from the scientific record. *Nature* 2016;534:326.
- 6- Predatory publishing. COPE: Committee on Publication Ethics.
- 7- Yan JR, Baldawi H, Lex JR, Simchovich G, Baisi LP, Bozzo A, et al. Predatory Publishing in Orthopaedic Research. *J Bone Jt Surg* 2018;100(21):e138.
- 8- Rupp M, Anastasopoulou L, Wintermeyer E, Malhaan D, El Khassawna T, Heiss C. Predatory journals: a major threat in orthopaedic research. *Int Orthop* 2019;43(3):509-17.
- 9- Clark J. Letter to the Editor - Predatory Journals: Bad for All But Especially Authors from Low and Middle Income Countries. *Acta Med Port.* 2018;31(3):184-5.
- 10- S I, A S. The Perils of Predatory Journals and Conferences. *Malays Orthop J* 2020;14(2):1-6.
- 11- Moher D, Moher E. Stop Predatory Publishers Now: Act Collaboratively. *Ann Intern Med* 2016;164(9):616-7.
- 12- Richtig G, Berger M, Lange-Asschenfeldt B, Aberer W, Richtig E. Problems and challenges of predatory journals. *J Eur Acad Dermatol Venereol* 2018;32(9):1441-9.
- 13- Weiss A, Lambert WC, Parish LC. Predatory Journals: Harmful to Patients, the Public, and the Integrity of Scientific Research. *Skinmed* 2017;15(3):167-8.
- 14- Ferris LE, Winker MA. Ethical issues in publishing in predatory journals. *Biochem Medica* 2017;27(2):279-84.
- 15- Directory of Open Access Journals. Disponible sur: <https://doaj.org/search/journals>
- 16- SJR : Scientific Journal Rankings. Disponible sur: <https://www.scimagojr.com/journalrank.php>
- 17- Journal Impact Factor - Journal Citation Reports - Web of Science Group. Disponible sur: <https://clarivate.com/webofsciencegroup/solutions/journal-citation-reports/>
- 18- World Health Organization (WHO): Global Index Medicus. Disponible sur: <https://search.bvsalud.org/gim/advanced/?lang=en>.
- 19- Boileau N. Quelles sont les étapes de la publication? In: Salmi LR. *Lecture critique et communication en sciences de la santé*. Paris: Elsevier Masson; 2021. p 379-384.



Etude comparative entre deux types d'implants dans le traitement des fractures sous trochantériennes

Comparative study between two types of implants in the treatment of subtrochanteric femoral fractures

Mourad Zaraa, Mejd Ben Romdhane, Sabri Mahjoub, Mamoun Mihoubi, Mondher Mbarek.

Service de chirurgie orthopédique et traumatologique,
Centre de Traumatologie et des Grands Brulés. Ben Arous. TUNISIE
Faculté de Médecine, Université Tunis El Manar

Auteur correspondant : Mourad ZARAA.

E-mail : mourad.zaraa@hotmail.com

RESUME

Introduction : Les fractures sous-trochantériennes du fémur possèdent des particularités cliniques, anatomiques et biomécaniques qui les distinguent des autres fractures de l'extrémité supérieure du fémur. Leur prise en charge thérapeutique est plus difficile et représente un véritable défi. Le but de notre travail, à travers l'étude de 100 dossiers sur une période de 15 ans, est de comparer deux types d'implants en précisant les avantages et les inconvénients de chacun

Méthodes : Notre étude était rétrospective sur 100 cas de fractures sous trochantériennes. Ce traitement chirurgical a fait appel à deux techniques : ostéosynthèse à foyer ouvert utilisant un implant extra-médullaires 95° (type Dynamic condylar screw DCS) et l'ostéosynthèse à foyer fermé utilisant des implants centro-médullaires avec une angulation de 130° (Clou Gamma court). Les critères de jugement entre les deux systèmes d'ostéosynthèse ont été : la durée opératoire, les pertes sanguines, la qualité de la réduction évaluée selon la reconstruction de l'arche interne et les critères de Kempf, les délais de consolidation et les résultats fonctionnels selon la cotation de MERLE d'AUBIGNE.

Résultats : L'âge moyen de nos patients était de 54 ans. Dans 68,6% des cas, il s'agissait de fractures de type II-C et III-A de Siensheimer. Tous nos patients ont été traités chirurgicalement, 55 fractures sous-trochantériennes ont été traitées par DCS et 45 par ostéosynthèse centro-médullaires type Clou Gamma court. Le recul moyen était de 18 mois. Le taux de consolidation était de 93% avec un délai moyen de 4,25 mois. La réduction a été jugée anatomique ou acceptable dans 82,5% des ostéosyntheses extra-médullaires et dans 78% des cas traités par clou Gamma. Nous avons noté 4 sepsis superficiels et 2 sepsis profonds. Onze complications mécaniques ont été observées : 9 après synthèses exo-médullaires dont 5 avaient nécessité une reprise chirurgicale et 2 après ostéosynthèse par Clou gamma. Dix patients ont consolidé en cal vicieux dont trois seulement étaient supérieurs à 10°. Nos résultats fonctionnels ont été jugés excellents ou bons dans 79% des cas.

Conclusions : Les dispositifs centro-médullaires ont l'avantage d'éviter d'aborder le foyer, de diminuer la durée opératoire, de minimiser les pertes sanguines, de raccourcir le délai de consolidation et d'être plus rigides et mieux résistants pour affronter les contraintes et de permettre un appui immédiat. Par contre les dispositifs extra médullaires à 95° sont mieux indiqués quand la fracture se présente avec une comminution importante de l'arche interne qui nécessitera obligatoirement une réduction à ciel ouvert.

ABSTRACT

Introduction : The subtrochanteric femur fractures have clinical, anatomical and biomechanical characteristics that distinguish them from other fractures of the proximal femur. Their therapeutic management is more difficult and a real challenge. The purpose of our work, through a study of 100 cases over a period of 15 years, is to compare two types of implants stating the advantages, and disadvantages of each one.

Methods: Our study was retrospective on 100 cases of trochanteric fractures. Two surgical techniques were used: open reduction internal fixation ORIF using a 95° extramedullar implants type Dynamic condylar screw (DCS) and closed reduction and internal fixation using intramedullar implants type Gamma nail. To compare the two techniques we evaluated: operative time, blood loss, the quality of reduction according to the reconstruction of the medial arch and Kempf score. Functional results were assessed according to MERLE d' AUBIGNE method.

Results: The mean age was 54 years. In 68.6% of cases, fractures were type IIC and IIIA according to Seinsheimer's classification. DCS was used in 55 case and standard Gamma nail in 45 cases. The average follow-up was 18 months. The bone healing rate was 93% with an average of 4 months. The reduction was acceptable or anatomical in 82.5% of the cases treated with extramedullary osteosynthesis and in 78% of cases treated with Gamma nail. We encounter 4 cases of superficial tissue infection and 2 cases of deep wound infection. Hardware failure occurred in 11 cases: 9 with DCS, 5 of which required reintervention, and 2 after osteosynthesis with gamma nail. Six cases of nonunion were noted. Varus deformity occurred in 10 patients and was greater than 10° in only three cases. Functional results were excellent and good in 79% of the patients.

Conclusions: The endomedullar devices have the advantages of: avoiding large devascularization, reducing operative time, minimizing blood loss, shortening the consolidation period, being stiffer and more resistant to face the constraints and allowing early weight bearing. Contrariwise, extramedullar devices at 95° are better indicated when the fracture is associated with significant medial cortical comminution requiring an open reduction

I- Introduction

Les fractures sous trochantériennes possèdent des particularités anatomiques et biomécaniques qui les distinguent des fractures du massif trochantérien. Elles appartiennent au groupe des fractures de l'extrémité supérieure du fémur dont l'incidence ne cesse d'augmenter posant un problème de santé publique^[1]. Leur prise en charge thérapeutique est beaucoup plus difficile et représente encore aujourd'hui, un véritable défi. Les fractures sous-trochantériennes sont très instables du fait des tensions musculaires très fortes et divergentes qui s'exercent sur le site fracturaire expliquant les déplacements importants primaires et secondaires après ostéosynthèse^[2].

Ces fractures sous trochantériennes posent essentiellement un problème de choix du matériel d'ostéosynthèse car elles nécessitent un implant solide permettant de maintenir la réduction en neutralisant les sollicitations en flexion et en cisaillement^[3].

Les moyens d'ostéosynthèse proposés pour ce type de fractures sont nombreux, mais d'emblée deux grands concepts se sont développés : l'ostéosynthèse totalement centro-médullaire et l'ostéosynthèse extra-médullaire avec un ancrage cervico-céphalique intra-osseux.

Le but de notre travail, à travers l'étude de 100 dossiers sur une période de 15 ans, est de comparer les deux types d'implants en précisant les avantages et les inconvénients de chacun

II- Méthodes

Notre étude était rétrospective portant sur 100 fractures sous trochantériennes chez 100 patients, opérés entre le 1^{er} Janvier 2000 et le 31 Décembre 2014.

Nos Critères d'inclusion étaient tous les patients : ayant une fracture sous trochantérienne, qui ont été suivis durant une période minimale de 6 mois et un dossier exploitable.

Nos critères d'exclusion étaient les patients ayant une fracture sur os pathologique, une fracture traitée par autre implant et un antécédent de chirurgie sur la hanche fracturée.

Nous avons procédé, pour chaque observation, à la collecte d'un ensemble de paramètres d'ordre épidémiologique, radiologique et thérapeutique, ainsi qu'à l'évaluation fonctionnelle de chaque malade au dernier recul.

Nous avons utilisé la classification de Seinsheimer^[4] qui distingue les fractures sous-trochantériennes dont la fixation à foyer ouvert en position anatomique est probable (types I et II), possible (type III) ou utopique (types IV et V). Cette distinction permet dans certains cas d'orienter le traitement.

Le traitement chirurgical était fait sur table orthopédique en décubitus latéral pour tous les patients. Ce traitement chirurgical faisait appel à deux techniques : soit ostéosynthèse à foyer ouvert utilisant un implant extra-médullaires 95° (type Dynamic condylar screw DCS) soit ostéosynthèse à foyer fermé (type clou Gamma court avec une angulation de 130°), nous n'avons rajoutés aucun cerclage au

clou Gamma, partant du principe qu'une fois le foyer de fracture abordé, nous utilisons la vis plaque DCS et une fermeture sur un drain de redon aspiratif. Les critères de jugement entre les deux systèmes d'ostéosynthèse étaient la durée opératoire, les pertes sanguines, la qualité de la réduction évaluée selon la reconstruction de l'arche interne et les critères de Kempf, les délais de consolidation. Nous avons évalué les résultats fonctionnels selon la cotation de MERLE d'AUBIGNE.

L'analyse statistique a fait appel au programme SPSS. Nous avons utilisé le test Pearson pour la comparaison de ces deux variables quantitatives.

III- Résultats

Cent patients ont été inclus dans cette étude avec un recul moyen de 18 mois (6-120 mois). L'âge moyen était de 54 ans (20 à 86 ans) avec un sex ratio de 0,87. Vingt patients utilisaient une aide à la marche, les autres étaient autonomes. Cinquante patients n'avaient aucun antécédent pathologique, 40 patients étaient tabagiques, 40 étaient hypertendus et 29 étaient diabétiques. Les deux groupes étaient homogènes et comparables en termes d'âge, de sexe, d'antécédents et de type de fracture.

Il s'agissait dans 68% des cas de fractures de type II-C et III-A de Seinsheimer sans comminution de la corticale externe permettant une réduction chirurgicale correcte de la fracture (Tableau I).

Dans deux cas, le diagnostic initial posé aux urgences était celui d'une fracture basi cervicale et le trait sous-trochantérien n'a été détecté qu'au bloc opératoire après installation des patients sur table orthopédique.

La durée moyenne d'hospitalisation post opératoire était de 5.2 jours (2-24 j). Pour le groupe traité par DCS, la durée moyenne d'hospitalisation était de 5,8 jours. Pour le groupe clou Gamma, cette moyenne était de 4 jours.

Le taux moyen d'hémoglobine préopératoire était de 11.3 g/dl, il est passé à 9.1 g/dl. Dans le groupe DCS les pertes sanguines moyennes étaient de 2.5, tandis qu'elles étaient de 1.9 dans le groupe clou Gamma. L'utilisation d'un redon était systématique dans le groupe DCS et aucun redon n'a été utilisé dans le groupe clou Gamma.

Tableau I : Types de fractures selon la classification de Seinsheimer

| Type de fracture | n |
|------------------|-----|
| Type II-A | 5 |
| Type II-B | 7 |
| Type II-C | 40 |
| Type III-A | 28 |
| Type IV | 12 |
| Type V | 8 |
| Total | 100 |

Tableau II : Matériels d'ostéosynthèse en fonction du type de fracture

| Implant | Type de fractures (Classification de Seinsheimer ⁽⁴⁾) | | | | | | Total |
|------------|---|------|------|-------|----|---|-------|
| | II A | II B | II C | III A | IV | V | |
| DCS | 0 | 5 | 22 | 16 | 7 | 5 | 55 |
| Clou Gamma | 4 | 3 | 16 | 13 | 6 | 3 | 45 |
| total | 4 | 8 | 38 | 29 | 13 | 8 | 100 |

La durée moyenne de l'intervention était de 87 minutes (30-180min), 106 minutes pour le groupe DCS et 68 minutes pour le groupe clou gamma. La réduction a été jugée anatomique ou acceptable dans 82,5% pour l'ostéosynthèse par DCS et dans 78 % pour le clou Gamma.

Le taux moyen de consolidation était de 93% tous implants confondus. Il était de 95% pour le clou gamma et de 91% pour la DCS. Le délai moyen de consolidation (Tableau III) était de 4,25 mois tous implants confondus (2,8 à 8 mois) avec un délai moyen de 4,6 mois pour la DCS et 3,1 mois pour le clou ($p < 0.05$)

Tableau III : Délai de consolidation en fonction du type de fracture.

| Type de fracture | Délai de Consolidation (mois) |
|------------------|-------------------------------|
| II A | 3,6 |
| II B | 3,7 |
| II C | 4 |
| III A | 5,5 |
| IV | 4 |
| V | 4,7 |

Nous avons noté 10 cas de complications locales : Hématome (4 cas : 2 dans le groupe DCS et 2 dans le groupe clou Gamma), Sepsis superficiel précoce (4 cas : 3 dans le groupe DCS et 1 dans le groupe Gamma.) ces 4 patients ont bien évolué après mise sous antibiothérapie et soins locaux, Sepsis profond chez 2 patients dans le groupe DCS qui ont bien évolué après drainage chirurgical et mise sous antibiothérapie adaptée (tableau IV).

Tableau IV : Complications selon le type d'implant

| | DCS | Clou GAMMA |
|-----------------------|-----------|---|
| Pseudarthrose | 4 (7,3 %) | 2 (4,4%) |
| Cal vicieux | 7 (12,7%) | 3(6,7%) |
| Fracture sur matériel | 0 | 1 cas fracture sous la vis distale (2,2%) |

Nous avons retrouvé 11 cas de complications mécaniques : 9 après ostéosynthèse extra-médullaire dont 5 avaient nécessité une reprise chirurgicale (Démontage : 3 cas, Protrusion : 2 cas, Balayage : 1 cas, Bris de vis corticales : 1 cas, Rupture de plaque : 2). Et 2 après ostéosynthèse par Clou Gamma : 1 cas de balayage et 1 cas de fracture sous la vis distale.

Six patients ont présenté une pseudarthrose aseptique (6%). 4 opérés par DCS (7,27 %) et 2 opérés par clou Gamma (4,4%) ($p < 0.05$). A noter que les six étaient de type III A et IV. Il existait une corrélation significative entre le type de fracture et la pseudarthrose.

Dix patients ont consolidé en cal vicieux (en varus dans les 10 cas). Il s'agissait d'une fracture type IIIA de Seinsheimer dans 5 cas, type IV dans 3 cas et type V dans 2 cas. Parmi ces patients 7 ont été opéré par DCS (12,72%) et 3 par clou Gamma (soit 6,66%) ($p < 0.05$).

Au dernier recul, 49 patients marchaient sans canne. Nous avons noté 79 % d'excellents et bons résultats. Les meilleurs résultats ont été observés dans les cas d'ostéosynthèse par clou Gamma. La majorité des moyens et

IV- Etude analytique

55 fractures sous-trochantériennes étaient traitées par ostéosynthèse extra-médullaire (DCS) et 45 par ostéosynthèse centro-médullaires (Clou Gamma court) (Tableau II).

mauvais résultats ont été observés pour le type III A de Seinsheimer (7 cas).

V- Discussion

L'analyse comparative de ses deux types d'implants a donc montré que l'ostéosynthèse centro-médullaire à foyer fermé a l'avantage de diminuer la durée opératoire, de minimiser les pertes sanguines, de raccourcir le délai de consolidation et d'être plus rigides et mieux résistants pour affronter les contraintes et permettre un appui immédiat. Par contre la DCS est indiquée pour les fractures justifiant une réduction à ciel ouvert, sous réserve d'une bonne reconstruction de l'arche interne.

Notre travail présente certaines faiblesses, dont les plus importantes sont le caractère rétrospectif et le faible recul. L'effectif ainsi que le caractère comparatif de ce travail constituent des points forts.

Le pronostic des fractures sous trochantériennes dépend de plusieurs facteurs tel que l'âge, les antécédents, le type de la fracture, les lésions associées et la qualité de la réduction de l'arche interne^[5].

La majorité des séries étudiées ont utilisé la classification de Seinsheimer. Cette classification présente l'avantage d'être relativement simple d'utilisation tout en ayant un intérêt pronostique. Dans les séries de Rahme^[6] et de Rohilla^[7] les fractures de type V sont les plus fréquentes avec respectivement 32% et 51% des cas. Rohilla^[7] a étudié, dans sa série de 43 patients, principalement les fractures sous trochantériennes comminutives (types III, IV et V de Seisheimer) toutes traitées par DCS. Dans la série de Bergman^[8] le type III A est le plus fréquent avec 43%. Notre série retrouve une prédominance des types II C et III A avec respectivement 38% et 29% des cas.

Les fractures sous-trochantériennes ne sont pas très fréquentes par rapport à l'ensemble des fractures de la région trochantérienne^[9]. Leur traitement, considéré par certains comme un challenge^[1,2,8], a rarement fait l'objet d'études comparatives. Le traitement doit respecter 3 impératifs : une réduction anatomique avec reconstruction de l'arche interne^[5], un axe mécanique correct^[10] et une ostéosynthèse stable permettant une rééducation immédiate et un appui précoce afin d'éviter les complications du décubitus^[11].

La consolidation dépend de trois paramètres : Le terrain (âge, ostéoporose, tares), La fracture elle-même (type, comminution) et la synthèse avec la qualité de la réduction et la stabilité du montage dépendante des caractéristiques biomécaniques de l'implant choisi. Le taux de consolidation des différentes séries est comparable tous implants confondus et varie de 100% pour Kempf^[10] (clou Gamma) et Rohilla^[7] (DCS) à 93,6% dans la série de Laghari^[12] (DCS). Dans une série comparative comme celles de Lahoud^[13], le taux de consolidation des fractures stabilisées par ostéosynthèse centro-médullaire est de 100% alors qu'il est de 90% pour l'ostéosynthèse extra-médullaire. Dans notre série, le taux de consolidation pour les fractures

stabilisées par clou Gamma est comparable aux taux de la littérature (95%). Ce taux chute à 91% pour la DCS.

Les fractures stabilisées par DCS dans la série de Halwai^[14] ont nécessité 5 mois en moyenne pour consolider. Rohilla^[7] rapporte un délai moyen de consolidation de 4 mois pour le même implant. Il explique ce délai relativement court pour des fractures sous-trochantériennes, toutes comminutives et stabilisées par DCS, par le fait qu'il n'aborde pas le foyer et qu'il préserve ainsi la vascularisation périostée et endostée assurant une fixation « biologique » du foyer de fracture. Par contre Laghari^[12] pense que la reconstruction anatomique de l'arche interne par un abord direct du foyer est nécessaire pour favoriser la consolidation et éviter les risques de rupture d'implants. Les délais de consolidation dépendent aussi du type de fracture, il est plus long pour les fractures type III A quel que soit le type d'implant (25 semaines)^[4]. L'auteur de la classification identifie d'ailleurs ce sous-groupe comme étant pourvoyeur de complications^[4] (pseudarthrose, rupture de matériel...). En effet, vu la comminution importante de ces fractures, l'implant est soumis à des contraintes importantes pendant une longue durée l'exposant ainsi à la déformation plastique et à la rupture en fatigue. Dans notre série, le délai moyen de consolidation était de 4,2 mois pour le groupe DCS et de 3,1 mois pour le groupe Gamma. Le clou Gamma permet une fixation solide à foyer fermé préservant la vascularisation périostée ce qui explique ses délais de consolidation plus courts. Nous avons aussi constaté que le type III A mettait plus longtemps à consolider (délai moyen : 5,5 mois) que les autres types de fractures (délai moyen entre 3,6 et 4,7 mois) quel que soit le type d'implant choisi.

A- Ostéosynthèse extra-médullaire

Après une fracture sous-trochantérienne, le fragment proximal est tracté en haut et en dehors sous l'effet des abducteurs de la hanche, en rotation externe sous l'effet du psoas tandis que le fragment distal est médialisé par les adducteurs (Figure 1).

Figure 1 : Contraintes mécaniques subies par l'extrémité supérieure du fémur dans les fractures sous trochantériennes.

Les sollicitations subies par le matériel d'ostéosynthèse sont plus élevées dans les fractures sous-trochantériennes que dans le reste des fractures de l'extrémité supérieure du fémur. Le choix de l'implant est ainsi conditionné par le niveau de la fracture. Le but étant de sélectionner l'implant assurant le meilleur bras de levier^[15,16]. Ainsi, si un implant à 135° peut procurer une fixation suffisante en cas de fracture sous-trochantérienne basse, seul un implant à 95° est capable d'assurer un bras de levier adéquat en cas de fragment proximal très court. C'est pourquoi le choix de la DCS 95° est avantageux dans cette situation. La DCS permet de fixer le fragment proximal par une ou deux vis bi-corticales en plus de la vis céphalique (Figure 2).

Figure 2 : Avantage de la DCS : fixation du fragment proximal par deux vis bi-corticales en plus de la vis céphalique

L'orientation de la vis céphalique à 95° permet à la DCS de mieux s'opposer aux forces d'arrachements imposés par les muscles abducteurs sur le fragment proximal (Figure 2). Cela est expliqué par le principe de hauban externe : La DCS reprend, comme un hauban, les contraintes externes ; Elle doit s'appuyer sur une corticale en continuité du côté interne, à même d'encaisser d'importantes forces de compression ; Lorsque l'arche interne est reconstruite de façon anatomique, les vis ne subissent plus de contraintes en compression en interne évitant ainsi toute charge en distraction sur la corticale externe et sur l'implant. Si par contre il persiste un défaut interne après synthèse, l'équilibre mécanique devient perturbé pouvant aboutir au démontage du matériel. Le travail biomécanique d'Apel^[6], confirmé par plusieurs auteurs, a montré que la réduction anatomique des fragments internes augmente de 57% la stabilité immédiate du montage.

B- Ostéosynthèse centro-médullaire

La synthèse des fractures sous-trochantériennes avec un matériel intra-médullaire, permet de faire face à l'ensemble des problèmes posés par ces fractures. Ses avantages, tant sur le plan biomécanique que biologique, sont un atout primordial qui a minimisé la morbi-mortalité de ces fractures. En effet, le clou Gamma possède des avantages biomécaniques en réduisant le bras de levier au niveau du col fémoral par rapport à une plaque fixée sur la corticale latérale (figure 3).

Figure 3: Bras de levier des différents types d'implants

Comme l'a démontré Rosenblum^[17], Les forces de flexion sont considérablement réduites au profit des forces de compression au niveau du foyer de fracture. Ainsi, Cet implant permet aussi une réduction du temps opératoire, des pertes sanguines et du risque infectieux, une mise en charge précoce grâce à sa solidité mécanique, une consolidation précoce (synthèse à foyer fermé) et une diminution de la morbidité et de la mortalité opératoire^[10]

L'intérêt de ce matériel nous semble double : d'une part la réalisation technique à foyer fermé avec un minimum d'agression vis à vis des parties molles^[10,17], une déperdition sanguine moindres^[18] et un respect de la vascularisation permettant une consolidation plus rapide ; d'autre part une supériorité mécanique par la réduction du bras de levier cervical et ainsi des contraintes subies par le matériel au niveau de la fracture^[5,19]. A ces avantages biologiques et biomécaniques s'ajoute l'excellente tenue mécanique du dispositif permettant l'appui précoce avec un risque réduit de rupture de matériel^[20]. La possibilité d'apport théorique d'os spongieux en cas d'alésage favorise la consolidation^[20]. Cependant, L'utilisation du clou centro-médullaire dans les fractures sous-trochantériennes peut s'avérer délicate^[20,21]. En effet, si une technique centro-médullaire est utilisée, et afin d'éviter la consolidation en cal vicieux, une réduction préliminaire doit être entreprise avant l'insertion de l'implant afin d'assurer un alignement correct. En raison

de la forte traction du muscle psoas-iliaque, le fragment proximal est fléchi, en rotation externe et en abduction. Il devient donc difficile à contrôler avec en plus une chute en arrière du fragment distal favorisée par le poids de la cuisse notamment chez les personnes obèses, ceci a été évité dans notre série par l'installation systématique en décubitus latéral. Certains auteurs préconisent même un abord systématique du foyer afin de parfaire la réduction. Nous pouvons aussi reprocher au dispositif intra-médullaire le risque de lésion du moyen fessier et/ou du nerf glutéal supérieur lors de la préparation de l'orifice d'entrée, ceci pourrait avoir des conséquences sur la qualité de la marche^[22,23].

C- Résistance mécanique des implants :

Dans une étude sur os cadavérique, Curtis^[24] a montré que la stabilité obtenue dans les fractures sous-trochantériennes est significativement meilleure après clou centro-médullaire par rapport à la DCS. Par contre, Curtis^[24] n'a retrouvé aucune différence sur le plan de la résistance biomécanique entre la vis-plaque 95° (DCS) et le clou gamma. Selon Tencer^[25], la résistance en flexion dans le plan frontal est équivalente dans les deux groupes. En revanche, les implants intra-médullaires plus rigides, procurent une résistance significativement meilleure à la déformation plastique. D'après les travaux biomécaniques du même auteur, l'implant centro-médullaire peut supporter en compression et en flexion jusqu'à 3,5 - 4 fois le poids du corps.

VI- Conclusions

Les fractures sous trochantériennes possèdent des particularités anatomiques et biomécaniques qui les distinguent des fractures du col du fémur et du massif trochantérien. Ces fractures doivent être bien analysées avec des radios en traction au bloc opératoire. Les dispositifs centro-médullaires ont l'avantage d'éviter d'aborder le foyer, de diminuer la durée opératoire, de minimiser les pertes sanguines, de raccourcir le délai de consolidation et d'être plus rigides et mieux résistants pour affronter les contraintes et permettre un appui immédiat. Par contre les dispositifs extra-médullaires à 95° pourraient être indiqués pour les fractures justifiant une réduction à ciel ouvert, sous réserve d'une bonne reconstruction de l'arche interne, s'aidant au besoin d'une greffe cortico-spongieuse.

VII- Références

- 1- Boriani S, De Iure F, Bettelli G, et al. The results of a multicenter Italian study on the use of the Gamma nail for the treatment of pertrochanteric and subtrochanteric fractures: a review of 1181 cases. *Chir Organi Mov* 1994;79:193-203.
- 2- Russell TA. Subtrochanteric fractures. In: Wiss DA, editor. *Master techniques in orthopaedic surgery: fractures*. 2nd ed. Philadelphia: Lippincott Williams & Wilkins; 2006:291-322.
- 3- Waddell JP. Subtrochanteric fractures of the femur: a review of 130 patients. *J Trauma* 1979;19:582-91.
- 4- Seinsheimer F. Subtrochanteric fractures of the femur. *J Bone Joint Surg Am* 1978;60:300-6.

- 5- Apel DM, Patwardhan A, Pinzur MS, Dobozi WR. Axial loading studies of unstable intertrochanteric fractures of the femur. *Clin Orthop* 1988;246:156-64.
- 6- Rahme DM, Harris IA. Intramedullary nailing versus fixed angle blade plating for subtrochanteric femoral fractures: a prospective randomised controlled trial. *J Orthop Surg* 2007;15:278-81.
- 7- Rohilla R, Singh R, Magu NK, Siwach RC, Sangwan SS. Mini-incision dynamic condylar screw fixation for comminuted subtrochanteric hip fractures. *Journal of Orthopaedic Surgery* 2008;16:150-5.
- 8- Bergman GD, Winquist RA, Mayo KA, et al. Subtrochanteric fractures of the femur. *J Bone Joint Surg Am* 1987;7:1032-40.
- 9- Loizou C L, McNamara I, Ahmed K, Pryor GA, Parker M.J. Classification of subtrochanteric femoral fractures. *Injury, Int. J. Care Injured* 2010;41:739-45.
- 10- Kempf I, Grosse A, Taglang G, Favreul E. Le clou Gamma dans le traitement à foyer fermé des fractures trochantériennes. Résultats et indications à propos d'une série de 121 cas. *Rev Chir Orthop* 1993;79:29-40.
- 11- Langlais F, Burdin P, Baugin T. Appui précoce après ostéosynthèse du col fémoral par visplaque (100 cas). *Rev Chir Orthop* 1987;73:624-36.
- 12- Laghari MA, Makhdoom A, Pahore MK. Subtrochanteric Femoral Fractures Treated by Fixation with Dynamic Condylar Screw System. *Jlums* 2011;10:3.
- 13- Lahoud JL, Asselineau A, Salengro S. Fractures sous trochantériennes. Etude comparative entre le clou gamma et les ostéosyntheses angulaires à appui cortical externe. *Rev Chir Orthop* 1997;83:335-42.
- 14- Halwai MA, Dhar SA, Wani MI. The dynamic condylar screw in the management of subtrochanteric fractures: does judicious use of biological fixation enhance overall results? *Strategies in Trauma and Limb Reconstruction*. 2007;2:77-81.
- 15- Vaidya SV, Dholakia DB, Chatterjee A. The use of a dynamic condylar screw and biological reduction techniques for subtrochanteric femur fracture. *Injury* 2003;34:123-8.
- 16- Willoughby R. Dynamic hip screw in the management of reverse obliquity intertrochanteric neck of femur fractures. *Injury* 2005;36:105-9.
- 17- Rosenblum S, Zuckerman J, Kummer F, Tam BS. A biomechanical evaluation of the Gamma nail. *J Bone Joint Surg* 1992;74:352-7.
- 18- Parker MJ, Pryor GA. *Hip fracture management*. Oxford: Blackwell 1993; 239-43.
- 19- Eberle C, Guyer P, Keller H, Metzger U. The gamma nail: an ideal implant for treatment of unstable fractures in elderly patients. *Helvetica Chirurgica Acta* 1993;59:527-31.
- 20- Flahiff CM, Nelson CL, Gruenwald JM, Hollis JM. A biomechanical evaluation of an intramedullary fixation device for intertrochanteric fractures. *J Trauma* 1993;35:23-27.
- 21- Honkonen SE, Vihtonen K, Jarvinen MJ. Second-generation cephalomedullary nails in the treatment of reverse obliquity intertrochanteric fractures of the proximal femur. *Injury* 2004. 35:179-83.
- 22- Ozsoy MH, Basarir K, Bayramoglu A, Erdemli B, Tuccar E, Eksioğlu MF. Risk of superior gluteal nerve and gluteus medius muscle injury during femoral nail insertion. *J Bone Joint Surg Am* 2007;89(4):829-34.
- 23- McConnell T, Tornetta P, Benson E, Manuel J. Gluteus medius tendon injury during reaming for gamma nail insertion. *Clin Orthop Relat Res* 2003;407:199-202.
- 24- Curtis MJ, Jinnah RH, Wilson V, Cunningham BW. Proximal femoral fractures: a biomechanical study to compare intramedullary and extramedullary fixation. *Injury* 1994;25:99-104.
- 25- Tencer AF, Johnson KD, Johnston DC, Gill K. A biomechanical comparison of various methods of stabilization of subtrochanteric fractures of the femur. *J Orthopaed Res* 1984;2:297-305.



Fiabilité de la classification de garden et d'une classification simplifiée dans les fractures du col du fémur

Comparative study between two types of implants in the treatment of subtrochanteric femoral fractures

Karim Bouattour¹, Jihene Sahli², Lassaad Hassini¹, Ahmed Trabelsi¹, Salwa Noumi², Manel Mellouli²

1 - Service d'orthopédie, Hôpital universitaire Sahloul, Université de Sousse, Sousse, Tunisie

2 - Département de médecine communautaire et de médecine de famille, faculté de médecine de Sousse, université de Sousse, Tunisie

Auteur correspondant : Karim Bouattour,

Service d'orthopédie, hôpital universitaire Sahloul, route ceinture, 4054 Sousse, Tunisie. kbouattourfr@yahoo.fr

RESUME

L'Introduction : La classification de Garden permet de classer les fractures du col du fémur en 4 stades selon l'orientation des travées osseuses. Nous avons émis l'hypothèse que l'utilisation d'une classification simplifiée (fractures non ou peu déplacées vs fractures déplacées) était plus reproductible et plus fiable.

Matériel et méthode : Cent clichés du bassin de face de fractures du col du fémur ont été sélectionnés au hasard à partir des dossiers de patients opérés dans le service d'orthopédie de l'Hôpital Universitaire Sahloul (Sousse, Tunisie). Un fichier power point comportant le diaporama de ces clichés a été soumis à 3 groupes de 5 observateurs chacun (résidents en médecine de famille, résidents en chirurgie orthopédique, chirurgiens séniors). Chaque observateur devait classer la fracture selon la classification de Garden, puis selon la classification simplifiée. L'opération a été renouvelée 4 semaines plus tard en utilisant les mêmes clichés mais classés selon un ordre différent. Les valeurs de Kappa de Fleiss et le Kappa de Cohen ont été calculées pour déterminer les fiabilités inter et intra observateurs. L'interprétation de la valeur du coefficient Kappa a été effectuée selon le barème de Landis et Koch.

Résultats : La variabilité inter observateur de la classification de Garden ($k=0.391$) a été jugée « passable » alors que la variabilité inter observateur de la classification simplifiée ($k=0.697$) a été jugée substantielle. Elle était meilleure dans les groupes « résidents en orthopédie » et « séniors orthopédie » que dans le groupe « résidents en médecine de famille ». La distinction radiologique des grades I et IV était modérée pour les 3 groupes d'observateurs. En revanche, la concordance était passable pour les Garden II et les Garden III. Le niveau d'accord était meilleur dans chacun des groupes d'observateurs qui utilisaient la classification simplifiée et cela indépendamment de l'expérience clinique de l'observateur. Pour les deux classifications, le niveau d'accord était d'autant plus élevé que l'observateur était expérimenté.

Conclusion : La classification simplifiée a une bonne concordance inter et intra observateur. Nous recommandons donc de l'utiliser en pratique courante en remplacement de la classification de Garden.

ABSTRACT

Introduction : The Garden classification classifies femoral neck fractures into 4 stages according to the orientation of the bone trabeculae. We hypothesized that the use of a simplified classification (undisplaced or slightly displaced fractures vs displaced fractures) was more reproducible and more reliable.

Material and method : One hundred AP pelvic images of femoral neck fractures were randomly selected from the records of patients operated on in the orthopedic department of Sahloul University Hospital (Sousse, Tunisia). A power point file containing the slide show of these images was submitted to 3 groups of 5 observers each (residents in family medicine, residents in orthopedic surgery, senior surgeons). Each observer had to classify the fracture according to the Garden classification, then according to the simplified classification. The operation was repeated 4 weeks later using the same images but classified in a different order. Fleiss' Kappa and Cohen's Kappa values were calculated to determine inter and intra observer reliabilities. The interpretation of the value of the Kappa coefficient was carried out according to the Landis and Koch scale.

Results : The inter-observer variability of the Garden classification ($k=0.391$) was deemed "fair" while the inter-observer variability of the simplified classification ($k=0.697$) was deemed substantial. It was better in the "orthopedic residents" and "senior orthopedics" groups than in the "family medicine residents" group. The radiological distinction between grades I and IV was moderate for the 3 groups of observers. On the other hand, the concordance was passable for the Garden II and the Garden III. The level of agreement was better in each of the groups of observers who used the simplified classification, regardless of the clinical experience of the observer. For both classifications, the level of agreement was all the higher as the observer was experienced.

Conclusion : The simplified classification has good inter- and intra-observer agreement. We therefore recommend using it in current practice as a replacement for the Garden classification.

I- INTRODUCTION

Les fractures du col du fémur du sujet âgé représentent un problème de santé publique. Le choix de la méthode thérapeutique dépend essentiellement du déplacement de la fracture, principal facteur pronostic du risque évolutif vers la nécrose de la tête fémorale^[1].

Plusieurs classifications ont été décrites mais la classification de Garden est la plus utilisée^[2, 3]. Elle repose sur l'orientation des travées osseuses du col et de la tête fémorale sur une radiographie du bassin de face, distingue 4 stades et a un intérêt thérapeutique et pronostique^[4].

Certaines études récentes ont remis en cause l'intérêt des 4 stades de cette classification et ont suggéré l'utilisation d'une classification simplifiée en deux catégories : d'une part les fractures non ou peu déplacées, et d'autres part les fractures déplacées^[5-9].

L'objectif de ce travail était d'évaluer l'intérêt de la classification simplifiée par rapport à la classification de Garden en évaluant la fiabilité inter-observateur et la reproductibilité intra-observateur

II- MATERIEL ET METHODES

Il s'agit d'une étude évaluative de la fiabilité inter-observateur et de la reproductibilité intra-observateur de la classification de Garden et de la classification simplifiée pour les fractures du col fémoral.

Cent radiographies du bassin de face de patients admis au service entre le 1^{er} Janvier 2019 et le 31 Décembre 2019 pour une fracture du col du fémur ont été tirées au sort pour réaliser cette étude.

Ces radiographies représentaient l'outil sur lequel s'est basée la décision thérapeutique pour ces patients. Elles ont été reproduites sur appareil photographique numérique puis disposées sur une présentation Powerpoint. Elles ont été numérotées de 1 à 100 avec un cliché par planche après avoir supprimé les coordonnées des patients figurant sur les radiographies.

Une deuxième présentation Powerpoint a été préparée. Elle comportait les mêmes clichés mais disposés selon un ordre différent de façon aléatoire. La correspondance de chaque cliché de la présentation 2 par rapport à la présentation 1 a été soigneusement notée.

Quinze observateurs ont été choisis sur la base du volontariat pour ce travail.

Ils ont été répartis en 3 groupes comportant 5 observateurs chacun :

- > Groupe 1 (G1) : Il comportait 5 résidents en médecine de famille. Ces résidents ont accompli 6 années d'études médicales et étaient en cours de spécialisation en médecine de Famille. Tous ces résidents ont effectué au préalable un stage de 3 mois minimum dans un service d'orthopédie traumatologie.
- > Groupe 2 (G2) : Il comportait 5 résidents en chirurgie orthopédique et traumatologique. Il s'agissait de rési-

dents expérimentés (quatrième année ou cinquième année de résidanat).

- > Groupe 3 (G3) : Il comportait 5 chirurgiens universitaires orthopédistes séniors. Leur expérience professionnelle était de : 1 an, 6, 8, 8 et 20 ans.

L'instrument de mesure utilisé était une grille d'évaluation comportant deux tableaux comprenant les 100 cas numérotés. Le premier tableau pour la classification de Garden, le deuxième pour la classification « simplifiée ».

Un fichier comprenant des directives a été fourni à chaque observateur. Il comportait un rappel de la classification de Garden comprenant un texte explicatif rédigé en français et un schéma^[10], une explication sur la classification « simplifiée » sous forme de schéma et un rappel sur la nécessité de remplir les deux grilles de façon séparée et indépendante.

Le travail a été mené du 13 Avril et 4 Juin 2020 : Le diaporama Powerpoint ainsi que la grille et les instructions relatives au travail ont été envoyés à chacun des observateurs. Chaque observateur disposait d'autant de temps que nécessaire (dans la limite de 21 jours) pour remplir la grille. Le même protocole a été reconduit après 4 semaines mais en envoyant la présentation dont l'ordre des clichés avaient été préalablement modifié.

Les données ont été saisies et analysées par le logiciel SPSS version 20.0

La fiabilité intra observateur a été évaluée par le kappa de Cohen. Pour la fiabilité inter observateur, en tenant compte de la multitude des observateurs, on a eu recours au kappa de Fleiss qui est une adaptation du kappa de Cohen pour N évaluateurs, où N peut être supérieur ou égal à 2 ou plus^[11]. Le coefficient kappa (k) est un indice qui varie entre -1 et +1. L'accord sera d'autant plus élevé que la valeur est proche de +1 et l'accord maximal est atteint si k = 1. Dans le cas de désaccord total entre les observateurs, le coefficient kappa prend la valeur de -1. L'interprétation de la valeur du coefficient kappa a été faite selon le barème de Landis et Koch^[12] : Accord médiocre si k est inférieur à 0, léger si k est entre 0.00 et 0.20, passable entre 0.21 et 0.40, modéré entre 0.41 et 0.61, substantiel entre 0.61 et 0.80, et presque parfait entre 0.81 et 1.00.

III- RESULTATS

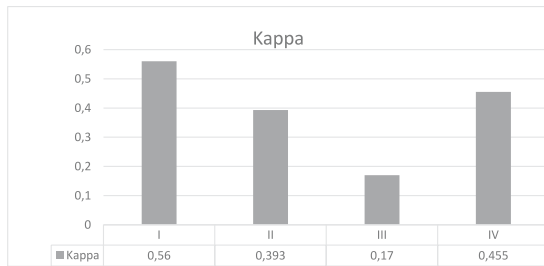
A- Fiabilité inter-observateurs de la classification de Garden

La variabilité inter observateur a été jugée « passable » (k = 0.391). Elle était meilleure dans le groupe 2 (résidents en orthopédie), k = 0.457, et dans le groupe 3 (séniors), k = 0.441, soit un accord « modéré » que dans le groupe 1 (résidents en médecine de famille) avec un k = 0.343 (accord « passable ») (Tableau 1).

Tableau 1 : Variabilité inter observateur de la classification de Garden
Inter-observer variability of the Garden classification

| Groupes d'observateurs | | kappa |
|--|-------|-------|
| Tous les observateurs | | 0.391 |
| Résidents en médecine de famille (G1) | 0.343 | |
| Résidents en orthopédie traumatologie (G2) | 0.457 | |
| Seniors (G3) | | 0.441 |

La distinction radiologique des grades I et IV était modérée pour les 3 groupes d'observateurs avec un $k = 0.560$ pour le Garden I et un $k = 0.455$ pour le Garden IV. En revanche, la concordance était passable pour le Garden II avec un $k = 0.393$ et légère pour le Garden III avec un $k = 0.170$ (Figure 1).

**Figure 1 :** Concordance de la classification de Garden en fonction du grade (de I à IV)
Concordance of Garden classification according to grade (from I to IV)

B- Fiabilité inter-observateurs de la classification simplifiée

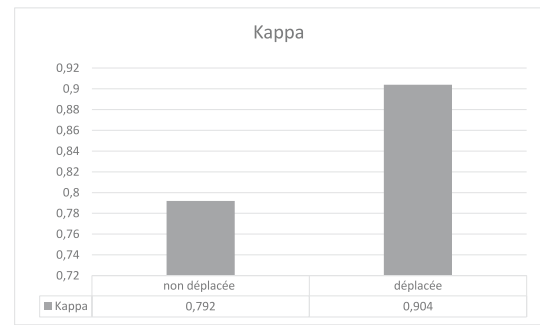
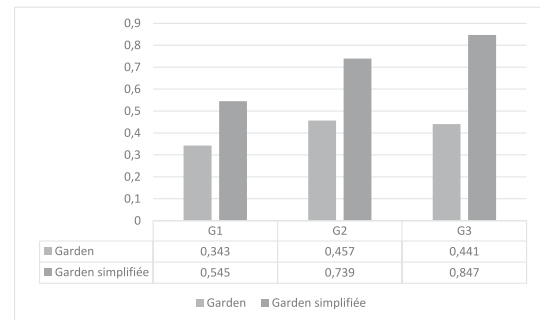
La variabilité inter-observateurs a été jugée substantielle ($k = 0.697$). Les observateurs les plus expérimentés (groupe 3) ont montré un accord presque parfait ($k = 0.847$). Le groupe 2 (résidents en orthopédie) a montré un accord substantiel ($k = 0.739$) alors que le groupe 1 (résidents en médecine de famille) a montré un niveau d'accord modéré ($k = 0.545$) (Tableau 2). Les fractures déplacées étaient l'objet d'un accord presque parfait ($k=0.904$), alors que les fractures non ou peu déplacées étaient l'objet d'un accord substantiel ($k=0.792$).

Tableau 2 : Variabilité inter observateur de la classification simplifiée
Inter-observer variability of the simplified classification

| Groupes d'observateurs | | kappa |
|--|-------|-------|
| Tous les observateurs | | 0.697 |
| Résidents en médecine de famille (G1) | 0.545 | |
| Résidents en orthopédie traumatologie (G2) | 0.739 | |
| Seniors (G3) | | 0.847 |

C- Concordance entre la classification de Garden et la classification simplifiée

Le niveau d'accord était meilleur dans chacun des groupes d'observateurs qui utilisaient la classification simplifiée et cela indépendamment de l'expérience clinique de l'observateur (Figure 3).

**Figure 2 :** Concordance de la classification simplifiée en fonction du déplacement de la fracture
Concordance of the simplified classification according to the displacement of the fracture**Figure 3 :** Variabilité inter observateur : Comparaison de la concordance selon la classification de Garden et selon la classification simplifiée
Inter-observer variability: Comparison of concordance according to the Garden classification and according to the simplified classification

Les valeurs de kappa variaient en fonction du niveau d'expérience clinique des observateurs. En effet, la meilleure concordance a été observée dans le groupe des seniors (G3) ($k = 0.441$ pour la classification de Garden et $k = 0.847$ pour la classification simplifiée) alors que la concordance la plus faible était observée dans le groupe des résidents en médecine de famille (G1) ($k = 0.343$ pour la classification de Garden et $k = 0.545$ pour la classification simplifiée).

D- Variabilité intra-observateurs

Pour la classification simplifiée, nous avons noté un accord substantiel dans les groupes des résidents en médecine de famille ($k=0.654$) et des résidents en orthopédie ($k=0.779$) et un accord presque parfait dans le groupe « seniors » ($k = 0.848$).

Pour la classification de Garden, les groupes « résidents en médecine de famille » ($k=0.491$) et les « résidents en orthopédie » (0.591) ont montré accord modéré. Le groupe « seniors » a montré un accord substantiel ($k = 0.631$).

Les trois groupes ont montré une concordance meilleure avec la classification simplifiée quel que soit le niveau d'expérience clinique de chaque groupe d'observateurs (Figure 4). Pour les deux classifications, le niveau de concordance était d'autant plus élevé que l'observateur était expérimenté.

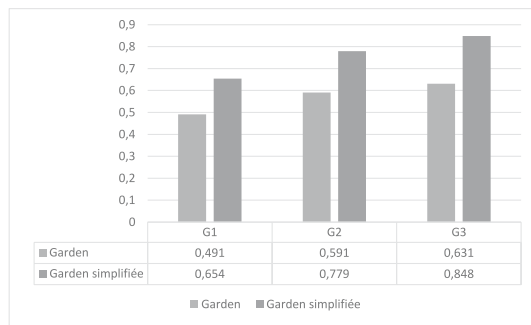


Figure 4: Variabilité intra observateur : Comparaison de la concordance selon la classification de Garden et selon la classification simplifiée
Intra-observer variability: Comparison of the concordance according to the Garden classification and according to the simplified classification

IV- DISCUSSION

La classification de Garden est la plus communément utilisée pour les fractures du col du fémur [2,3]. En introduisant la notion de déplacement, la classification de Garden a apporté une évaluation du degré de gravité et des risques évolutifs des fractures. Le système de classification idéal doit être valide, fiable et reproductible dans le but de faciliter le langage commun entre les praticiens et leur servir de référence dans la prise en charge thérapeutique [13].

Certaines études ont remis en cause la fiabilité de la classification de Garden du fait de la difficulté de la distinction radiologique entre les quatre types et ont donc proposé une classification simplifiée [3]. Cette classification simplifiée aurait en outre l'avantage de pouvoir être utilisée de façon fiable à la fois par les chirurgiens orthopédistes mais aussi par les non spécialistes en particuliers par les médecins de famille.

L'objectif de notre étude était d'évaluer la fiabilité de ces deux classifications en introduisant une nouvelle catégorie d'observateurs, les résidents en médecine de famille. Notre étude a montré que la variabilité moyenne inter observateur de la classification de Garden était jugée « passable » ($k = 0.391$) et donc était insuffisante. Certes, elle était meilleure dans les deux groupes de chirurgiens que dans le groupe de médecine de famille, mais même pour les chirurgiens plus expérimentés, l'accord n'était jugé que « modéré ».

De plus, notre travail a montré que la distinction des types I et des types IV était satisfaisante, mais que la concordance restait insuffisante pour le Garden II avec un $k = 0.393$ et légère pour le Garden III avec un $k = 0.170$. En d'autres termes, les observateurs s'accordaient pour distinguer une fracture non déplacée d'une part ou une fracture très déplacée d'autre part, mais s'accordaient peu pour les formes intermédiaires de la classification de Garden.

La classification simplifiée, qui supprime justement ces formes intermédiaires a permis d'obtenir une variabilité inter observateur jugée substantielle ($k = 0.697$) avec un accord presque parfait ($k = 0.847$) pour les observateurs les plus expérimentés (groupe 3 seniors). Le niveau d'accord du groupe 1 (résidents en médecine de famille) était modéré ($k = 0.545$), ce qui paraît tout à fait satisfaisant.

L'étude de la variabilité intra-observateur plaide également en faveur de l'utilisation d'une classification simplifiée, puisque notre travail a montré un accord substantiel dans les groupes des résidents en médecine de famille et des résidents en orthopédie et un accord presque parfait chez le groupe de seniors ($k = 0.848$). Cette variabilité intra-observateur est supérieure à celle observée pour la classification de Garden et ce pour les 3 catégories d'observateurs.

Oakes et al [8], dans une étude sur 40 fractures du col du fémur évaluées par 5 observateurs, ont montré que la plupart des observateurs exprimaient un désaccord quand ils tentaient de distinguer entre les fractures type I et type II et entre les fractures type III et type IV. D'où l'hypothèse qu'une classification simplifiée comportant d'une part les fractures 'non ou peu déplacées' et d'autre part les fractures 'déplacées' est plus pertinente que la classification originale de Garden à 4 types.

Van Embden et al [5] ont montré une meilleure fiabilité de la classification simplifiée. Masionis et al [7] ont conclu que seule la classification simplifiée avait montré une fiabilité inter et intra-observateur suffisante. Beimers et al [6] ont étudié la fiabilité de la classification de Garden et la classification simplifiée sur 34 paires de fractures du col du fémur (vue antéro-postérieure et vue latérale) évaluées par 11 observateurs dont l'expérience clinique variait. Ils ont montré que l'accord était meilleur avec la classification simplifiée comparée à la classification de Garden et avec les observateurs les plus expérimentés que les cliniciens débutants.

La classification de Garden et la classification simplifiée présentent toutefois des limites similaires : elles n'analysent le déplacement que dans deux plans de l'espace et certaines études recommandent l'adjonction d'un cliché de profil de la hanche voire d'une tomodensitométrie [14-17].

V- CONCLUSION

Les résultats de notre étude montrent que la fiabilité inter observateur et intra observateur est nettement supérieure pour la classification simplifiée que pour la classification de Garden et ce pour les 3 catégories d'observateurs : chirurgiens seniors, résidents en orthopédie et résidents en médecine de famille. La classification simplifiée remplit sa fonction en donnant une information fiable au chirurgien concernant l'indication opératoire. Nous recommandons donc de l'utiliser en pratique courante et de l'intégrer dans la formation médicale initiale et continue en remplacement de la classification de Garden.

VI- REFERENCES

- 1- Koabane S, Alatassi R, Alharbi S, Alshehri M, Alghamdi K. The relationship between femoral neck fracture in adult and avascular necrosis and nonunion: A retrospective study. *Ann Med Surg* 2019; 39: 5-9
- 2- Lu Y, Uppal HS. Hip fractures relevant anatomy classification and biomechanics of fracture and fixation. *Geriatr Orthop Surg Rehabil* 2019; 10: 1-10.
- 3- Zlowodzki M, Bhandari M, Keel M, Hanson BP, Schemitsch E. Perception of Garden's classification for femoral neck fractures: an international

- survey of 298 orthopaedic trauma surgeons. *Arch Orthop Trauma Surg* 2005; 125: 503-505.
- 4- Kazley JM, Banerjee S, Aboussayed MM, Rosenbaun AJ. Classification in brief: Garden classification of femoral neck fractures. *Clin Orthop Relat Res* 2018; 476: 441-445.
 - 5- Van Embden D, Rhemrev SJ, Genelin F, Meylaerts SAG, Roukema GR. The reliability of a simplified Garden classification for intracapsular hip fractures. *Orthop Trauma Surg Res* 2012; 98: 405-408.
 - 6- Beimers L, Kreder HJ, Berry GK, Stephen DJG, Schemitsch EH, Mckee MD et al. Subcapital hip fractures: The Garden classification should be replaced, not collapsed. *Can J Surg* 2002; 45: 411-414.
 - 7- Masionis P, Uvarovas V, Mazarevicius G, Popov K, Venckus S, Bauzys K et al. The reliability of a Garden, AO and simple II stage classifications for intracapsular hip fractures. *Orthop Trauma Surg Res* 2019; 105: 29-33.
 - 8- Oakes DA, Jackson KR, Davies MR, Ehrhart KM, Zohman GL, Koval KJ et al. The impact of the Garden classification on proposed operative treatment. *Clin Orthop Relat Res* 2003; 409: 232-240.
 - 9- Saul D, Riekenberg J, Ammon JC, Hoffman DB, Sehmisch S. Hip fractures: Therapy, timing and complication spectrum. *Orthop Surg* 2019; 11: 994-1002.
 - 10- Scheerlinck T et Haentjens P. Fractures de l'extrémité supérieure du fémur chez l'adulte. *Encycl Méd Chir (Editions Scientifiques et Médicales Elsevier SAS, Paris, tous droits réservés), Appareil locomoteur, 14-075-A-10, 2003, 23p*
 - 11- Fleiss JL. *Statistical methods for rates and proportions*. 2nd ed. New York: John Wiley and Sons; 1981.
 - 12- Landis JR, Koch GG. The measurement of observer agreement for categorical data. *Biometrics* 1977; 33: 159-74.
 - 13- Turgut A, Kumbaraci M, Kalanderer O, Ilyas G, Bacaksiz T, Karapinar L. Is surgeons experience important on intra- and inter-observer reliability of classifications used for adult femoral neck fracture? *Acta Orthop Traumatol Turc* 2016; 50: 601-605.
 - 14- Leonhardt NZ, Melo LP, Nordon DG, Silva FBA, Kojima KE, Silva JS. Femoral neck fractures Garden I and II: Evaluation of the deviation in lateral view. *Acta Ortop Bras* 2017; 25: 107-109.
 - 15- Aggarwal A, Singh M, Aggarwal AN, Bhatt S. Assessment of interobserver variation in Garden classification and management of fresh intracapsular femoral neck fracture in adults. *Chin J Traumatol* 2014; 17: 99-102.
 - 16- Chen W, Li Z, Su Y, Hou Z, Zhang Q, Zhang Y. Garden type I fractures myth or reality? A prospective study comparing CT scans with X-ray findings in Garden type I femoral neck fractures. *Bone* 2012; 51: 929-932.
 - 17- Du CL, Ma XL, Zhang T, Zhang HF, Wang CG, Zhao F et al. Reunderstanding of Garden type I femoral neck fractures by 3-dimensional reconstruction. *Orthopedics* 2013; 36: 820-825.



Les lésions médullaires cervicales en réanimation: étude de la morbi-mortalité

Cervical spinal cord injury: morbidity and mortality in intensive care unit

Emna Trigui, Tahani Hannachi, Khaireddine Raddaoui, Khalil Ben Massoud, Karima Zoghlami, Oussama Nasri, Olfa Kaabachi

Service d'Anesthésie Réanimation – Institut Kassab d'orthopédie
Faculté de Médecine de Tunis – Université Tunis El Manar – Tunis – Tunisie

Auteur correspondant : Olfa KAABACHI

Service d'anesthésie Réanimation, Institut Kassab d'orthopédie, Ksar Said – 2010 La Manouba
Fax : +216 71606912 - Phone : +216 70162300 - Mail : olfa.kaabachi@gnet.tn – olfa.kaabach@gmail.com

RESUME

Introduction : Les traumatisés graves du rachis cervical posent de multiples problèmes de prise en charge avec une lourde morbi-mortalité. Le but de notre étude était d'analyser la morbi-mortalité et les problèmes de prise en charge du traumatisé médullaire cervical grave qui restent peu documentés dans la littérature.

Méthodes : Il s'agissait d'une étude rétrospective portant sur 33 traumatisés graves du rachis cervical de 2008 à 2017. Nous avons étudié les données épidémiologiques, cliniques, radiologiques et la prise en charge. Nous avons ensuite rapporté l'évolution de ces patients et les complications en réanimation pour enfin chercher les facteurs associés à la mortalité.

Résultats : La moyenne d'âge était de $40,7 \pm 17,3$ ans avec une prédominance masculine (87,9%). L'examen clinique initial a révélé une tétraplégie complète dans 75,8% des cas. Le traumatisme cervical était isolé dans 36,4% des cas. Soixante-dix pourcent des patients ont été opérés. La ventilation mécanique a concerné 96,9% des cas et le recours aux catécholamines 57,6% des cas. La principale complication était la pneumopathie acquise sur ventilation mécanique (84%) avec 67% des patients évoluant vers un choc septique. Le taux de mortalité était de 69,6%, significativement augmenté pour les patients non opérés ($p < 0,01$) et ceux dont le niveau lésionnel était au dessus de C4 ($p = 0,04$). Les facteurs associés à la mortalité étaient une durée d'hospitalisation ≥ 30 jours ($p = 0,04$, ORa > 1 , IC 95% 1,01-1,07) ainsi qu'une durée d'intubation ≥ 22 jours ($p = 0,04$, ORa > 1 , IC 95% 1,01-1,06).

Conclusion : Les traumatisés graves de la moelle cervicale sont des patients à haut risque de complications précoces et tardives et source de retentissement fonctionnel et social importants. La prise en charge longue et coûteuse reste d'une efficacité mitigée d'où l'importance de l'identification et la prévention des facteurs associés à la mortalité

SUMMARY

Background: Patients with traumatic cervical spinal cord injury cause multiple management problems with high morbidity and mortality rate, that the study of which remains random and undocumented. The aim of our study was to establish the epidemiological profile of patients with traumatic cervical spinal cord injury in intensive care and to analyze the management and evolution of these patients

Methods: We proceeded to a retrospective case-control study covering 33 patients with traumatic cervical spinal cord injury between 2008 and 2017. The epidemiological, clinical signs, radiological and management data were reviewed. We then reported the evolution of these patients and the complications in intensive care unit. We finally looked for predictors of mortality within the patients of our study.

Results: The average age was 40.7 ± 17.3 years with a male predominance (87.9%). The initial clinical examination revealed 75.8% of complete quadriplegia. Cervical spine trauma was isolated in 36.4% of cases. Seventy percent of the patients had surgery. Mechanical ventilation involved 96.9% of cases and the vasopressor use 57.6% of cases. The main complication was ventilator-associated pneumonia (84%) with 67% of patients progressing to septic shock. The mortality rate was 69.6%, significantly increased for patients not submitted to surgery ($p < 0,01$) and those with injuries above C4 ($p = 0.04$). Predictors of mortality were a length of stay ≥ 30 days ($p = 0.04$, ORa > 1 . 95% CI 1.01-1.07) and intubation time ≥ 22 days ($p = 0.04$, ORa > 1 . 95% CI 1.01-1.06).

Conclusion: Patients with traumatic cervical spinal cord injury present high risk of early and long-term outcome inflicting a major source of functional and social repercussions. It is therefore crucial to identify and prevent mortality predictors. Prolonged and expensive management remains of limited effectiveness.

I- INTRODUCTION

Les lésions médullaires graves secondaires au traumatisme du rachis cervical ont des conséquences physiques, sociales et professionnelles dévastatrices pour les patients et leurs familles ainsi qu'une perte de l'autonomie, une morbi-mortalité importante [1] et un cout d'hospitalisation élevé [2].

La morbi-mortalité des traumatisés médullaires graves dépend principalement du niveau lésionnel et de la qualité de prise en charge qui doit être multidisciplinaire nécessitant la participation de plusieurs services partant du ramassage sur les lieux du traumatisme jusqu'au service de rééducation physique [3]. Cependant cette prise en charge reste non consensuelle et en changement continu devant les nouveaux acquis et l'avancée des connaissances en matière de physiopathologie, examens para-cliniques et de nouveaux traitements neuro-protecteurs et neuro-régénérateurs.

La morbi-mortalité et les problèmes de prise en charge de ces patients sont non codifiés. Nous avons mené une étude rétrospective effectuée sur trente-trois patients traumatisés du rachis cervical admis dans une réanimation chirurgicale entre janvier 2008 et décembre 2017 avec comme objectifs de : dresser le profil épidémiologique des traumatisés médullaires cervicaux en réanimation et analyser l'évolution et la prise en charge de ces patients en dégagant les facteurs pouvant influencer la mortalité à court et à moyen terme.

II- METHODES

Il s'agissait d'une étude rétrospective et descriptive réalisée sur une période de 9 ans à partir du janvier 2008 jusqu'au décembre 2017. Nous avons inclus les patients hospitalisés pour traumatisme grave du rachis cervical défini par un traumatisme du rachis cervical avec signes neurologiques. Les données ont été collectées à partir des dossiers médicaux de notre service, des services d'orthopédie, des services de médecine physique de l'institut, les lettres de transfert, les fiches de surveillance de réanimation ainsi que les informations collectées en retour sur le devenir des patients eux-mêmes ou de leurs proches.

Nous avons relevé les informations relatives aux paramètres épidémiologiques : l'âge et le sexe, les antécédents médico-chirurgicaux, le type du traumatisme, le type de transport et la provenance initiale (admission initiale en réanimation ou passage par un service d'orthopédie). Nous avons recueilli les données relatives à la prise en charge hospitalière concernant :

- > l'examen initial (identification de la détresse neurologique : score de Glasgow initial et le score ASIA initial, identification d'une détresse respiratoire et/ou détresse hémodynamique),
- > le bilan lésionnel (siège et type des lésions du rachis cervical, type de l'atteinte médullaire et nombre des lésions associées),

- > la prise en charge en réanimation (réanimation respiratoire et hémodynamique, modalités de sédation-analgésie, assistance nutritionnelle, prévention de l'ulcère gastroduodénal de stress, corticothérapie à la phase aigüe et thromboprophylaxie)
- > la prise en charge orthopédique (type et délai de prise en charge).

Nous avons noté : la durée du séjour en réanimation, les complications survenues au cours de l'hospitalisation (hémodynamiques, respiratoires, infectieuses, rénales, métaboliques..), l'évolution neurologique et fonctionnelle ainsi que le devenir (sortie à domicile, sortie en médecine physique, décès).

Pour la saisie et l'analyse des données, nous avons utilisé le logiciel STATA 14.0. Pour les variables qualitatives, nous avons calculé les fréquences simples et les fréquences relatives (pourcentages). Pour les variables quantitatives, nous avons déterminé les valeurs extrêmes, les moyennes, les écarts-types et les médianes. La première section des analyses a porté sur l'analyse descriptive des résultats. L'ensemble des variables continues d'intérêt (âge, durée d'intubation et durée d'hospitalisation) ont été catégorisées moyennant la valeur médiane de la variable. Le test de khi 2 (avec correction de Yates en cas de nécessité) a été utilisé pour évaluer la fréquence de mortalité en fonction des différentes variables d'intérêt. L'analyse par régression logistique a été employée pour caractériser les co-variables associées à la mortalité.

Le seuil de risque de première espèce retenu est égal à 0,05. La définition des valeurs seuils a été réalisée comme suit : par la médiane pour les variables continues : âge, durée d'intubation et durée d'hospitalisation et par le délai retenu dans la littérature pour la comparaison entre la décompression précoce et tardive qui est de 24h.

III- RESULTATS

A- Etude descriptive

Durant la période d'étude 520 patients ont été hospitalisés dans le service pour polytraumatisme dont 33 avaient un traumatisme médullaire cervical, soit 6,3 % des admissions en réanimation et 39,3 % de l'ensemble des traumatisés du rachis cervical admis pour la même période. La moyenne d'âge de nos patients était de $41,0 \pm 17,3$ ans avec une prédominance masculine : sexe ratio de 7,25. Les patients de l'étude n'avaient aucune pathologie médicale chronique et étaient classés ASA 1 dans 60,6% des cas (n=20). Les causes du traumatisme du rachis cervical étaient représentées par : Les accidents de la voie publique dans 42,4% des cas (n=14), les chutes de hauteur dans 24,2% des cas (n=8), les accidents domestiques 21,2 % des cas (n=7), les accidents de plongeon dans 9,1 % des cas (n=3) et l'agression par arme blanche dans 3,1% des cas (n=1). Seulement 20% des patients ont été acheminés à l'hôpital par un transport médicalisé. Prés de 70% des patients ont été admis initialement dans un

service d'orthopédie avant d'être transférés en unité de réanimation (n=23) et 30,3% des patients ont été d'emblée hospitalisés en réanimation (n=10).

B- Bilan lésionnel

L'examen clinique initial a objectivé une tétraplégie complète dans 75,8% des cas (n=25). Une détresse hémodynamique précoce a été observée dans 15,1% des cas (n=5) en rapport avec une vasoplégie secondaire à l'atteinte médullaire cervicale haute (choc neurogénique). Chez 27,3% des patients (n=9), une détresse respiratoire précoce a été objectivée. Tous les patients ont eu une tomodensitométrie du rachis cervical, 69,7 % des patients ont eu une radiographie standard du rachis cervical (n=23) et 21,2% des patients une IRM médullaire (n=7). Trente malades avaient un niveau lésionnel entre C3 à C7. Dix huit patients avaient une fracture (Tableau I). Les lésions médullaires ont été objectivées chez 39,4% des patients (n=13), par le biais d'une IRM dans 53,8% des cas (n=7) et par TDM dans 46,2% des cas (n=6). Le traumatisme du rachis cervical était isolé dans 36,3% des cas dans notre étude (n=12).

| Type des lésions | n | % |
|-------------------|----|------|
| Fracture | 18 | 54,6 |
| Fracture-luxation | 9 | 27,3 |
| Luxation | 5 | 15,1 |
| Entorse grave | 1 | 3 |

C- Prise en charge en réanimation

Le recours aux catécholamines a été nécessaire chez 57,6% des patients admis en réanimation (n=19). L'intubation et la ventilation artificielle ont concerné 96,9% des cas (n=32). La durée moyenne de l'intubation était de 28,0 ± 26,3 jours avec des durées extrêmes de 1 et 103 jours. L'intubation dans un délai inférieur à 48h a été effectuée chez 42% des cas (n=14) incluant tous les patients atteints d'un niveau C1 à C4 (n=8). Le délai moyen de réalisation de la trachéotomie était de 10 ± 5 jours avec des extrêmes de 2 et 24 jours. La durée moyenne de séjour en réanimation était de 34,0 ± 30,5 jours avec des extrêmes de 1 à 108 jours. Aucun patient n'a reçu une corticothérapie à visée médullo-protectrice.

Vingt trois patients ont eu une arthrodèse par voie antérieure (n=23) dont quatre (17,4%) ont été opérés dans un délai inférieur à 24 heures et cinq (21,7%) ont eu une traction par halo crânien au préalable. Dix patients (30,3%) n'ont pas été opérés. Trois d'entre eux avaient des lésions cervicales étagées sur un rachis dégénératif et sept patients avaient d'emblée un état hémodynamique instable et une pneumopathie hypoxémiante, mis sous traction par halo crânien mais décédés dans la semaine.

D- Complications en réanimation

Chez 84,3 % (n=32) des patients intubés, une pneumopathie acquise sous ventilation mécanique a été déclarée (n=27). Il s'agissait d'infection à *Pseudomonas aeruginosa* dans 40,7% et de *Staphylococcus aureus* dans 18,6%. Plus de la moitié des patients ont eu plus d'un épisode infectieux. Un état de choc septique a été observé chez 67% des patients

(n=22), dont 21 cas à point de départ pulmonaire et un cas à point de départ urinaire. Une insuffisance rénale a été observée chez 42,4% des patients dans le cadre d'un syndrome de défaillance multi viscérale (n=14).

E- Mortalité en réanimation

Dans notre série 69,6% des patients sont décédés en réanimation (n=23) dont quinze suite à un choc septique. Le décès était précoce (48 h) chez 17,4% des patients (n=4) suite à une détresse cardio-respiratoire initiale par choc neurogénique réfractaire à la réanimation et 13% des patients (n=3) suite à une complication hémodynamique isolée à type de bradycardie conduisant à l'asystolie. Les patients survivants étaient transférés à leur sortie, en médecine physique (n=9), ou à domicile (n=1).

F- Etude Analytique

En analyse univariée, les facteurs associés à la mortalité étaient : le niveau lésionnel au dessus de C4 et l'absence de prise en charge chirurgicale (Tableau II). Une analyse par régression logistique a retrouvé deux facteurs associés à la mortalité: la durée d'hospitalisation en réanimation supérieure à 30 jours et la durée d'intubation supérieure à 22 jours (Tableau III).

Tableau II : Comparaison des taux de mortalité en fonction des données épidémiologiques et cliniques (analyse univariée).

| | Mortalité | P |
|--|-----------|-------|
| Age | | |
| < 41ans | (61,1%) | 0,2 |
| >41 ans | (80%) | |
| Genre | | |
| Masculin (n=29) | (69%) | 0,8 |
| Féminin (n=4) | (75%) | |
| Cause du traumatisme | | 0,5 |
| Violente (n=20) | (71,4%) | |
| Non violente (n=12) | (66,7%) | |
| Type de transport | | 0,33 |
| Médicalisé (n=6) | (50%) | |
| Non médicalisé (n=11) | (72,7%) | |
| Détresse respiratoire initiale | | |
| Oui (n=9) | (88,9%) | 0,46 |
| Non (n=24) | (62,5%) | |
| Détresse hémodynamique initiale | | 0,51 |
| Oui (n=5) | (80%) | |
| Non (n=28) | (67,9%) | |
| Déficit neurologique | | 0,4 |
| Tétraplégie complète (n=25) | (72%) | |
| Tétraplégie incomplète (n=8) | (62,5%) | |
| Niveau lésionnel | | 0,04 |
| Au dessus de C4 (n=25) | (60%) | |
| Au dessous de C4 (n=8) | (100%) | |
| Délai de prise en charge chirurgicale | | 0,32 |
| >24h (n=18) | (61,1%) | |
| ≤24h (n=4) | (50%) | |
| Prise en charge chirurgicale | | <0,01 |
| Oui (n=23) | (69%) | |
| Non (n=10) | (100%) | |
| Durée d'intubation | | 0,18 |
| >22j (n=15) | (80%) | |
| ≤22j (n=17) | (58,8%) | |
| Durée d'hospitalisation en réanimation | | 0,15 |
| >30j (n=17) | (81,2%) | |
| ≤30j (n=16) | (56,2%) | |

Tableau III : Comparaison des taux de mortalité en fonction des données épidémiologiques et cliniques (analyse par régression logistique).

| | Mortalité | P | Odds Ratio (IC=95%) |
|--|--------------------|------|---------------------|
| Durée d'intubation | | | |
| >22j (n=15) | (80%) | 0,04 | 1,03 (1,01-1,06) |
| ≤22j (n=17) | (58,8%) | | |
| Durée d'hospitalisation en réanimation | | | |
| >30j (n=17) | | 0,04 | 1,04 (1,01-1,07) |
| ≤30j (n=16) | (81,2%) (56,2%) | | |

IV- DISCUSSION

Dans cette revue rétrospective, nous avons analysé le devenir de 33 patients hospitalisées en réanimation pour une lésion médullaire cervicale post traumatique. Le taux de mortalité était de 69,6%, significativement augmenté pour les patients non opérés ($p < 0,01$) et ceux dont le niveau lésionnel était au dessus de C4 ($p = 0,04$). Les principaux facteurs de mortalité étaient une durée d'hospitalisation ≥ 30 jours ($p = 0,04$, ORa > 1 , IC 95% 1,01-1,07) et une durée d'intubation ≥ 22 jours ($p = 0,04$, ORa > 1 , IC 95% 1,01-1,06).

Notre étude présente certaines limites. Un nombre des patients réduit ($n = 33$) et l'existence de nombreuses covariables limitées ne nous a pas permis de réaliser une analyse ajustée afin de dégager les facteurs de risque de morbi-mortalité en réanimation. L'absence d'informations sur la prise en charge initiale pour la plupart des patients a représenté une limite à l'évaluation exacte des détresses initiales et à la collecte de données concernant le transport vers l'hôpital. Par ailleurs, la qualité du suivi des patients, après avoir quitté le service de médecine physique ou après la sortie à domicile, a réduit notre capacité à évaluer la morbi-mortalité en post réanimation.

L'incidence annuelle des traumatismes médullaires dans les pays développés est de 15 à 40 cas par million d'habitant soit entre 5000 et 13000 nouveaux cas par an aux Etats Unis, dont 55% concernent la moelle cervicale [4]. L'étude de Leucht et al [5], menée sur 562 patients traumatisés du rachis, a comporté 139 traumatisés graves du rachis cervical avec 34,2% présentant des signes de gravité soit 47 patients et donc une incidence de 9 patients/an. En Tunisie, nous n'avons pas de données nationales. Une étude menée en 2010 au service d'anesthésie réanimation chirurgicale du CHU Sahloul de Sousse (étude rétrospective de janvier 2006 au 31 octobre 2010) a montré une incidence de 93 traumatisés du rachis cervical dont 22 cas de traumatisme grave soit 23,6 % et une incidence de 4 patients/an [6]. Notre étude menée de janvier 2008 à décembre 2017 a objectivé 33 cas de traumatisme grave du rachis cervical, soit une incidence de 3 patients/an.

La majorité des traumatisés médullaires survient entre 18 et 32 ans [7]. Dans notre série, la moyenne d'âge était de 41 ans. Les accidents de la voie publique restent la cause principale des traumatismes du rachis cervical. Ainsi, devant un polytraumatisé ou un traumatisé crânien, il faut toujours suspecter une atteinte rachidienne cervicale associée [8]. Le retard diagnostique des lésions du rachis cervical peut conduire à des complications neurologiques [9].

La TDM reste l'examen de référence avec une sensibilité de 98.5% [10]. Dans notre série, l'IRM n'a été effectuée que chez 7 patients (notre centre ne disposant pas d'IRM) et a permis l'identification des lésions médullaires avec une sensibilité de 100%. Par ailleurs, les lésions médullaires cervicales supérieures sont moins fréquentes mais plus graves [11-13].

Les traumatismes du rachis cervical s'associent dans 31,7% à 54,4% des cas (63,7% dans notre série) à d'autres lésions (en particulier cérébrales) surtout dans le cadre d'un polytraumatisme [12, 14-16].

Les traumatismes graves de la moelle cervicale s'accompagnent d'une mortalité élevée. Leur évolution est marquée par la survenue des détresses respiratoires et hémodynamiques en premier lieu. La prise en charge initiale en réanimation vise, par analogie à la traumatologie crânio-encéphalique, à prévenir et à limiter l'extension des lésions secondaires dans l'attente d'une prise en charge chirurgicale [3, 5]. Le choc septique ou distributif, responsable de 15 décès dans notre étude, est particulièrement grave devant l'incapacité de la réaction sympathique et de l'adaptation du débit cardiaque. Les infections sont dues à des bactériémies récidivantes et à des germes multi-résistants et sont associées à une importante morbi-mortalité [17]. Une étude menée sur 249 blessés médullaires a montré 342 épisodes de bactériémie et 45% d'évolution vers un choc septique [17]. Gschaedler et al ont noté 40% de syndrome de défaillance multi-viscérale chez les blessés de la moelle cervicale admis en réanimation [18].

Notre taux élevé de mortalité est comparable à celui retrouvé au Sénégal (67.6%) [19] alors qu'il est plus faible aux USA (29,3%) [20]. La principale cause de mortalité dans notre série comme dans la littérature était la cause infectieuse d'origine pulmonaire. Les patients sont généralement dépendants d'une longue période de ventilation mécanique les exposant aux infections pulmonaires récurrentes qui finissent par être fatales [2, 21-23].

L'administration précoce de méthylprednisolone à fortes doses durant les 48 premières heures semble améliorer le pronostic neurologique selon les études NACIS II et III [24, 25], mais ces études ont été très critiquées dans leur méthodologie et leur analyse de données [26, 27]. Selon les «Guidelines for the Management of Acute Cervical Spine and Spinal Cord Injuries 2013 Update» : l'utilisation des corticostéroïdes lors de la prise en charge des traumatisés médullaires est contre indiquée [28]. D'autres traitements (Nimodipine, gangliosides...) ont été testés dans le but de minimiser les lésions secondaires mais n'ont pas démontré leur efficacité aussi bien dans les essais cliniques et les études expérimentales [28, 29].

Dans le but de réduire la mortalité élevée des traumatismes médullaires cervicaux, plusieurs études ont essayé d'identifier les facteurs associés à la mortalité. Dans notre étude, la mortalité était significativement plus augmentée chez les patients non opérés ($p = 0,007$) et chez les patients dont le niveau lésionnel était supérieur à C4

($p=0,04$), même si ces deux facteurs n'ont pu être soumis à une analyse multivariée du fait du faible échantillon et le grand nombre de co-variables. Le score ASIA et un niveau lésionnel (C1-C4) étaient les facteurs de surmortalité dans la littérature [30, 31].

Le traitement chirurgical est une pierre angulaire dans la prise en charge des traumatisés médullaires [1]. Certaines études suggèrent que la décompression précoce pourrait améliorer la récupération neurologique après une lésion cervicale avec une sécurité acceptable [19, 32-37]. Bien que dans la littérature, les études précliniques soient favorables au concept de décompression précoce, la pratique est entravée par des incertitudes concernant l'efficacité globale du traitement et le moment de la décompression ainsi que de difficultés de mise en pratique [38].

La décompression chirurgicale précoce (<24h) est rassurante et préférée par les chirurgiens. Elle est, en outre, très intéressante en cas de lésions incomplètes [30]. Batchelor et al, en se basant sur une étude préclinique, confirment que la décompression précoce pourrait faire baisser les complications de 24% [38] mais elle n'aurait pas un effet sur la mortalité à long terme [39].

La prise en charge chirurgicale dépend de tout le système de soins, y compris le délai de prise en charge avec un délai d'admission aux urgences qui varie entre 2 heures en France, 10 heures en Afrique du sud et 64,86 heures au Sénégal [19, 40], ainsi que des problèmes concernant le délai d'attente de la chirurgie (problèmes de prise en charge financière, disponibilité du matériel d'ostéosynthèse, disponibilité du bloc opératoire...).

Dans notre étude la qualité la prise en charge est limitée par certains facteurs rendant ainsi le système de soins défaillant tel que : le retard de transport avec l'indisponibilité du transport aérien et la mise en condition des victimes, le manque de lits d'hospitalisation dans certaines situations, le retard diagnostique devant l'indisponibilité de l'imagerie dans certains cas, le manque de moyens financiers pour fournir le matériel approprié et une capacité des blocs opératoires limitée. Nous estimons que la survie de ces patients est essentiellement liée à la précocité des soins démarrant en pré hospitalier et se terminant dans des centres de réhabilitation adaptés. La création de centres spécialisés pourrait être la meilleure alternative pour améliorer la survie de tels patients.

V- REFERENCES

- Ahuja CS, Wilson JR, Nori S, Kotter MRN, Druschel C, Curt A, et al. Traumatic spinal cord injury. *Nat Rev Dis Primer* 2017;3:17018.
- National Spinal Cord Injury Statistical Center. *Spinal Cord Injury Facts and Figures at a Glance*. *J Spinal Cord Med* 2014;37(3):355-6.
- Petit J-S, Delahaye J-M, Malinovsky J-M. Prise en charge périopératoire des traumatisés médullaires à la phase chronique. *Ann Fr Anesth Réanimation* 2008;27(5):416-25.
- Sekhon LHS, Fehlings MG. Epidemiology, Demographics, and Pathophysiology of Acute Spinal Cord Injury. *Spine* 2001;26(Supplement):S2-12.
- Leucht P, Fischer K, Muhr G, Mueller EJ. Epidemiology of traumatic spine fractures. *Injury* 2009;40(2):166-72.
- Hamdane M. *Prise en charge du rachis cervical traumatique. A propos de 93 cas*. thèse de la faculté de médecine de Sousse; 2010.
- Lee BB, Cripps RA, Fitzharris M, Wing PC. The global map for traumatic spinal cord injury epidemiology: update 2011, global incidence rate. *Spinal Cord* 2014;52(2):110-6.
- Desmettre T, Mihalcea M, Peugeot C, Capellier G. Pièges dans la prise en charge des traumatismes du rachis cervical aux urgences. À propos de trois cas. *J Eur Urgences* 2009;22(3):97-100.
- Powell R, Heath K. Quadraplegia in a Patient with an Undiagnosed Odontoid Peg Fracture: The Importance of Cervical Spine Immobilisation in Patients with Head Injuries. *J R Army Med Corps* 1996;142(2):79-81.
- Inaba K, Byerly S, Bush LD, Martin MJ, Martin DT, Peck KA, et al. Cervical spinal clearance: A prospective Western Trauma Association Multi-institutional Trial. *J Trauma Acute Care Surg* 2016;81(6):1122-30.
- Passias PG, Poorman GW, Segreto FA, Jalai CM, Horn SR, Bortz CA, et al. Traumatic Fractures of the Cervical Spine: Analysis of Changes in Incidence, Cause, Concurrent Injuries, and Complications Among 488,262 Patients from 2005 to 2013. *World Neurosurg* 2018;110:e427-37.
- Wang H, Xiang Q, Li C, Zhou Y. Epidemiology of Traumatic Cervical Spinal Fractures and Risk Factors for Traumatic Cervical Spinal Cord Injury in China: *J Spinal Disord Tech* 2013;26(8):E306-13.
- Baaj AA, Uribe JS, Nichols TA, Theodore N, Crawford NR, Sonntag VKH, et al. Health care burden of cervical spine fractures in the United States: analysis of a nationwide database over a 10-year period. *J Neurosurg Spine* 2010;13(1):61-6.
- Leucht P, Fischer K, Muhr G, Mueller EJ. Epidemiology of traumatic spine fractures. *Injury* 2009;40(2):166-72.
- Roberts CW, Toczyski J, Kerrigan JR. Cervical spine injury in rollover crashes: Anthropometry, excursion, roof deformation, and ATD prediction. *Clin Biomech [Internet]* 2018 [cité 5 avr 2019]; Disponible sur: <https://linkinghub.elsevier.com/retrieve/pii/S0268003318303115>
- Ackery A, Tator C, Krassioukov A. A Global Perspective on Spinal Cord Injury Epidemiology. *J Neurotrauma* 2004;21(10):1355-70.
- Gaillet M, Dinh A, Ronco E, Roux AL, Daou S, Herrmann JL, et al. COL6-03 Bactériémies chez le patient blessé médullaire. *Médecine Mal Infect* 2008;38:S116.
- Gschaedler R, Dollfus P, Molé JP, Molé L, Loeb JP. Reflections on the intensive care of acute cervical spinal cord injuries in a general traumatology centre. *Spinal Cord* 1979;17(1):58-61.
- Kpelao E, Diop A, Beketi K, Tine I, Thioub M, Thiam AB, et al. Problématique de la prise en charge des traumatismes graves du rachis cervical en pays sous-développé. *Neurochirurgie* 2013;59(3):111-4.
- Asemota AO, Ahmed AK, Purvis TE, Passias PG, Goodwin CR, Sciubba DM. Analysis of Cervical Spine Injuries in Elderly Patients from 2001 to 2010 Using a Nationwide Database: Increasing Incidence, Overall Mortality, and Inpatient Hospital Charges. *World Neurosurg* 2018;120:e114-30.
- Lemons VR, Wagner JF. Respiratory complications after cervical spinal cord injury. *Spine* 1994;19(20):2315-2320.
- Hartkopp A, Brønnum-Hansen H, Seidenschnur AM, Biering-Sørensen F. Survival and cause of death after traumatic spinal cord injury. A long-term epidemiological survey from Denmark. *Spinal Cord* 1997;35(2):76-85.
- Berly M, Shem K. Respiratory Management During the First Five Days After Spinal Cord Injury. *J Spinal Cord Med* 2007;30(4):309-18.
- Bracken MB, Shepard MJ, Hellenbrand KG, Collins WF, Leo LS, Freeman DF, et al. Methylprednisolone and neurological function 1 year after spinal cord injury. *J Neurosurg* 1985;63(5):704-13.
- Sparkes ML. Methylprednisolone or naloxone treatment after acute spinal cord injury: 1-year follow-up data. *J Emerg Med* 1992;10(5):656.
- Coleman WP, Benzel E, Cahill DW, Ducker T, Geisler F, Green B, et al. A Critical Appraisal of the Reporting of the National Acute Spinal Cord Injury Studies (II and III) of Methylprednisolone in Acute Spinal Cord Injury: *J Spinal Disord* 2000;13(3):185-99.
- Benzel EC. Commentary on National Acute Spinal Cord Injury Study III. *J Neurosurg Spine* 2002;96(3):257-8.
- Walters BC, Hadley MN, Hurlbert RJ, Aarabi B, Dhall SS, Gelb DE, et al. Guidelines for the Management of Acute Cervical Spine and Spinal Cord Injuries: 2013 Update. *Neurosurgery* 2013;60:82-91.
- Petitjean M, Pointillart V, Dixmierias F, Wiart L, Sztark F, Lassie P, et al. Traitement médicamenteux de la lésion médullaire traumatique au stade aigu. *Ann Fr Anesth Réanimation* 1998;17(2):114-22.
- Daneshvar P, Roffey DM, Brikeet YA, Tsai EC, Bailey CS, Wai EK. Spinal cord injuries related to cervical spine fractures in elderly patients: factors affecting mortality. *Spine J* 2013;13(8):862-6.
- Krause JS, Cao Y, DeVivo MJ, DiPiro ND. Risk and Protective Factors for Cause-Specific Mortality After Spinal Cord Injury. *Arch Phys Med Rehabil* 2016;97(10):1669-78.

- 32- Fehlings MG, Rabin D, Sears W, Cadotte DW, Aarabi B. Current Practice in the Timing of Surgical Intervention in Spinal Cord Injury: Spine 2010;35(Supplement):S166-73.
- 33- Fehlings MG, Vaccaro A, Wilson JR, Singh A, W. Cadotte D, Harrop JS, et al. Early versus Delayed Decompression for Traumatic Cervical Spinal Cord Injury: Results of the Surgical Timing in Acute Spinal Cord Injury Study (STASCIS). Di Giovanni S, éditeur. PLoS ONE 2012;7(2):e32037.
- 34- Bourassa-Moreau É, Mac-Thiong J-M, Feldman DE, Thompson C, Parent S. Non-Neurological Outcomes after Complete Traumatic Spinal Cord Injury: The Impact of Surgical Timing. J Neurotrauma 2013;30(18):1596-601.
- 35- Wilson JR, Singh A, Craven C, Verrier MC, Drew B, Ahn H, et al. Early versus late surgery for traumatic spinal cord injury: the results of a prospective Canadian cohort study. Spinal Cord 2012;50(11):840-3.
- 36- Vaccaro AR, Daugherty RJ, Sheehan TP, Dante SJ, Cotler JM, Balderston RA, et al. Neurologic Outcome of Early Versus Late Surgery for Cervical Spinal Cord Injury: Spine 1997;22(22):2609-13.
- 37- Papadopoulos SM, Selden NR, Quint DJ, Patel N, Gillespie B, Grube S. Immediate Spinal Cord Decompression for Cervical Spinal Cord Injury: Feasibility and Outcome: J Trauma Acute Care Surg 2002;52(2):323-32.
- 38- Batchelor PE, Wills TE, Skeers P, Battistuzzo CR, Macleod MR, Howells DW, et al. Meta-Analysis of Pre-Clinical Studies of Early Decompression in Acute Spinal Cord Injury: A Battle of Time and Pressure. Fehlings M, éditeur. PLoS ONE 2013;8(8):e72659.
- 39- Liu J-M, Long X-H, Zhou Y, Peng H-W, Liu Z-L, Huang S-H. Is Urgent Decompression Superior to Delayed Surgery for Traumatic Spinal Cord Injury? A Meta-Analysis. World Neurosurg 2016;87:124-31.
- 40- Dunn RN, Van der Spuy D. Rugby and cervical spine injuries – has anything changed? A 5-year review in the Western Cape. S Afr Med J 2010;100(4):235.



Distally based sural flap in children's ankle trauma

Lambeau sural a pedicule distal dans les traumatismes de la cheville de l'enfant

Mohamed Zairi, Rim Boussetta, Ahmed Msakni, Kacem Mensia, Bouchoucha Sami, Mohamed Nabil Nessib

Department of Pediatric Orthopedic Surgery, Bechir Hamza Children's Hospital, Tunis, Tunisia

Auteur referent : **Mohamed Zairi**

Department of Pediatric Orthopedics. Bechir Hamza Children's Hospital, Tunis, Tunisia. 167 Boulevard du 9 Avril 1938, Tunis Mail: mohammed.zairi@hotmail.fr.

RESUME

Introduction : Le lambeau sural à base distale est un lambeau fascio-cutané à pédicule distale. Ce lambeau cutané-aponévrotique permet la couverture des pertes de substance cutanée au niveau de la cheville.

Objectif : Démontrer la fiabilité du lambeau sural dans la couverture de la perte de substance de la face postérieure de la cheville chez la population pédiatrique.

Méthodes : Etude rétrospective monocentrique transversale portant sur 14 enfants ayant une perte de substance cutanée étendue au niveau de la face postérieure de la cheville, mettant à nu le tendon calcanéen et l'articulation sous-astragalienne. Tous les enfants ont eu la même technique opératoire.

Résultats : Le tendon calcanéen était à nu dans 9 cas. Ils s'y sont associés 3 cas d'ouverture de l'articulation sous-astragalienne et 2 cas de section partielle du tendon calcanéen. Le délai moyen de la réalisation du lambeau sural était de 3 jours. La nécrose superficielle du lambeau a été notée dans 4 cas. La cicatrisation complète est obtenue en moyenne à 5 semaines. Au recul moyen de 29,6 mois, 13 chevilles avaient une mobilité normale et une cheville était raide.

Discussion : L'indication principale du lambeau sural à base distale est la perte traumatique de tissu cutané. Le lambeau sural à pédicule distal est la technique de choix pour la couverture des pertes de substance de la face postérieure de la cheville en pratique pédiatrique.

ABSTRACT

Background: The distally based sural flap is a fascio-cutaneous flap with a distal pedicle. This skin-aponeurotic flap covers loss of skin substance of the ankle.

Aim: To demonstrate the reliability of the distally based sural flap in covering the loss of substance of the posterior aspect of the ankle in the pediatric population.

Methods: Single-center, cross-sectional retrospective study of 14 children with extended loss of skin substance at the posterior side of the ankle, exposing the calcaneal tendon and the subtalar joint. All the children had the same surgical technique.

Results: The calcaneal tendon was exposed in 9 cases. It has been associated in 3 cases to opening of the subtalar joint and in 2 cases to partial section of the calcaneal tendon. The average timeframe for performing the sural flap was 3 days. Superficial necrosis of the flap was noted in 4 cases. Complete healing is obtained on average at 5 weeks. At a mean follow-up of 29.6 months, 13 ankles had normal mobility and one ankle was stiff.

Discussion: The main indication for the distally based sural flap is traumatic loss of skin. The distal pedicle sural flap is the mainstream technique for covering posterior ankle tissue loss in the pediatric population.

I- Introduction

The traumatic loss of cutaneous substance at the posterior side of the ankle is an uncommon lesion in the pediatric population. The management of this injury poses a real problem. Knowledge of cutaneous vascularization, emanating from neurovascular axes, has led to the discovery of skin flaps including the distally based sural flap.

II- Aim

To demonstrate the reliability of the distally based sural flap in covering the loss of substance of the posterior aspect of the ankle in the pediatric population.

III- Methods

We conducted a cross-sectional, single-center retrospective study of 14 children treated with a distally based sural flap to cover extended loss of skin at the posterior side of the ankle. The inclusion criteria were the traumatic origin of the injury and patients aged less than 18 years. Exclusion criteria were incomplete records and the tumor or infectious origin. The clinical data were gathered from the medical files and the photographs taken perioperatively. The criterion of judgment for the realization of the distally based sural flap is the exposure of noble elements around the ankle. The evaluation of the results was clinical, based on complications and ankle range of motion. The selected population consisted of 9 boys and 5 girls with an average age of 7.8 years (6-11 years). Six children had an external fixator Hoffman 2 anti-equine beforehand. The surgical technique was the same for all children. The surgery was performed under general anesthesia in the prone position with a pneumatic tourniquet on the thigh. Tracing the site of the skin incision was beforehand. The flap was slightly larger than the recipient site. The short saphenous vein is ligated proximally. The vein and sural nerve were severed proximally. The dissection of the pedicle stops 3 centimeters above the tibial malleolus. After trimming of the recipient site, coverage was done under skin drainage. Early postoperative complications (partial necrosis or total, venous congestion, infection) and late (scar unsightly dystrophic, discomfort when putting on footwear, chronic ulceration, sensitive disorders at the flap and site donor, neuropathic pain) were sought. We evaluated the functional impact after distally based sural flap by the modified Kitaoka score^[1]. The follow-up of the patients was 16 to 50 months with a mean follow-up of 29.6 months.

IV- Results

The etiology of the skin loss was entrapment of the heel of the foot in the spokes of a motorcycle wheel in 13 cases and a crushed ankle in a traffic accident in one case. The calcaneal tendon was exposed in 9 cases. Exposure of the subtalar joint or calcaneus (Figure 1) was noted in 3 cases and partial section of the calcaneal tendon in 2 cases. All the children underwent a surgical exploration of the wound, a trimming, and a stabilization of the ankle

by an external tibio-1st metatarsal fixator in 6 cases. The tendon suture was also performed urgently. The average time to perform the DBSF was 3 days (2-4 days).

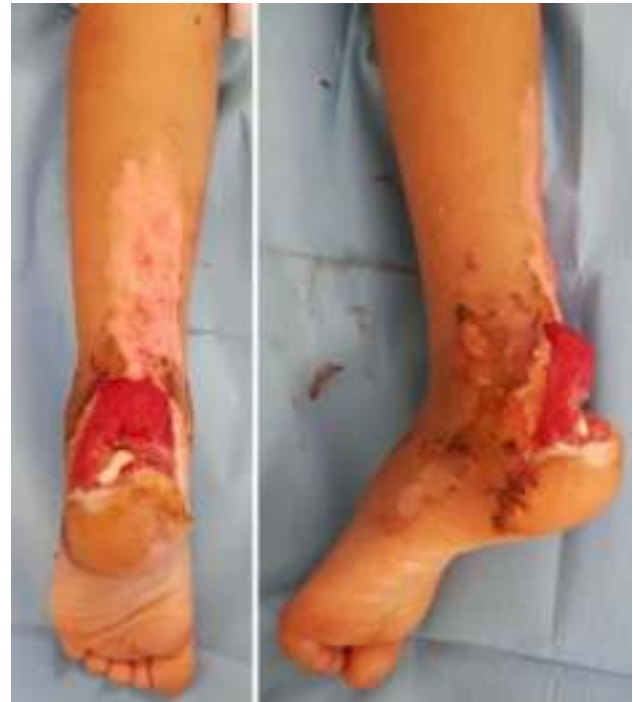

Figure 1: Loss of skin substance in the heel with exposure of the calcaneus. Perte de substance cutanée au niveau du talon avec exposition du calcaneus.

The external fixator was removed after an average of 4 weeks (3-6 weeks). The closure of the donor site was instantaneous in 6 cases (Figure 2) and with dynamic suture in 8 cases.

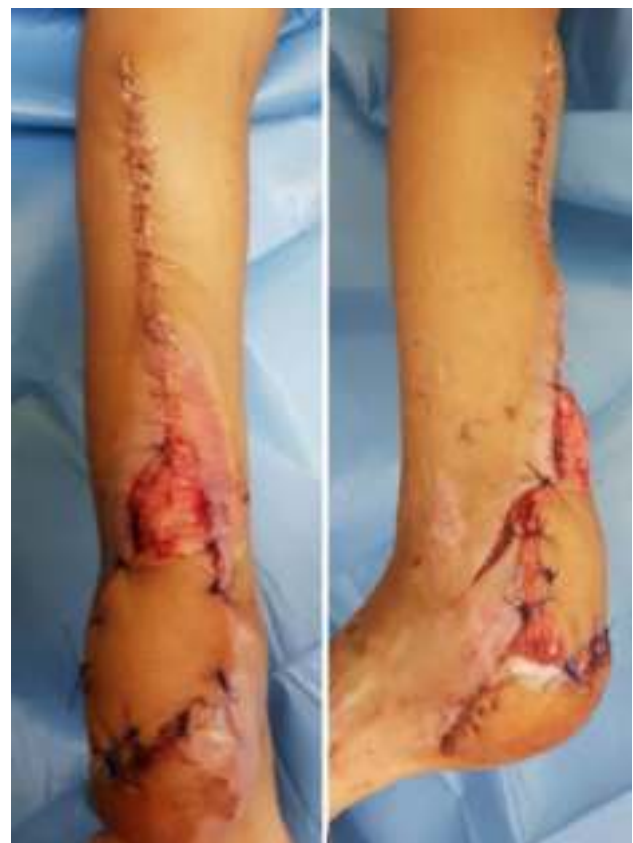

Figure 2: Coverage with a distally based sural flap and instant closure of the donor site. Couverture avec un lambeau sural à base distale et fermeture instantanée du site donneur.

Superficial partial skin necrosis of the distally based sural flap was objectified in 4 cases due to venous congestion, which the evolution was favorable. At the mean follow-up of 29,6 months, we noted 3 unsightly dystrophic scars at the donor site (Figure 3), 1 hypertrophy of the subcutaneous fat, 1 junction syndrome (trophic disorders) at the recipient site and 1 stiff ankle but with plantigrade walking.

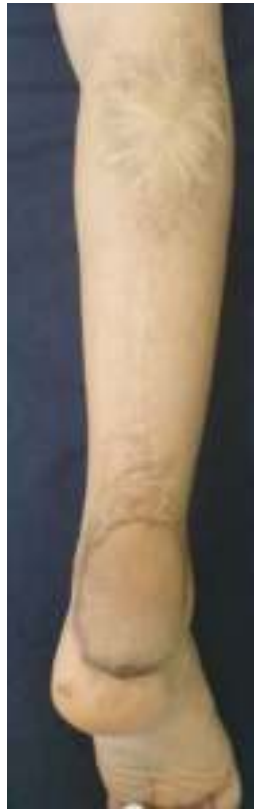

Figure 3: Dystrophic and unsightly skin scar at the donor site. Cicatrice cutanée dystrophique et inesthétique au niveau du site donneur.

The mean value of the modified Kitaoka score was 73/80. This score was considered excellent in 10 cases (71.5%) (Figure 4), good in 3 cases (21.5%), and bad in 1 case (7%). One patient had a stiff ankle with a Kitaoka score of 40/80 following an ankle crush.



Figure 4: Clinical result of a sural flap in the left ankle at one year follow-up. Résultat Clinique d'un lambeau sural au niveau de la cheville gauche au recul de un an.

V- Discussion

Skin loss substance of the ankle posterior side exposing noble anatomical features in the pediatric population is not common. Few paper focused on this subject [2,3]. In our series, we have described an entity and a mechanism that is frequent in our country. Typically, in the case of a child who is a rear passenger of a motorcycle, the heel may be trapped in the spokes of the rear wheel. There are many options for coverage of these defects, including fasciocutaneous flap and internal plantar flap. The distal-based sural flap is very useful for covering heel and foot defects when the loss of substance is significant. Something the internal plantar flap cannot accomplish. It is reliable, easy to take with minimal morbidity. This flap does not sacrifice any of the major vessels of the limb and hence it is very safe flap [4]. The main indication for the distally based sural flap is traumatic skin loss [2,5]. There are other indications for this flap, including coverage of loss of substance in the distal third of the leg, ankle, midfoot and forefoot [6,7]. If there is important damage of calcaneal tendon, the distally based sural flap with gastrocnemius tendon reconstruction is a viable and practical method to salvage Achilles tendon defect and overlying soft tissue coverage, with minimal adhesion and satisfactory function [5]. The realization of an external fixator makes it possible to reduce the vascular complications at the level of the flap in relation to the compression of the pedicle or the direct compression of the flap against the bed, since it is a flap located in a support zone [2]. The clinical results are excellent to good in the different series of the literature [8]. The early complications are especially by partial or superficial necrosis of the flap without major impact on the final result [2,7]. The two-step technique [9] and double-pedicle propeller flap [10] and modified distally based sural flap [11] reduced morbidity related to the vascularization of the flap. In addition, Flap choice should be based on the size of the defect. For large diameter loss of substance, the distally based sural flap is not applicable [12]. There are two major complications that are sequelae at the recipient site, functional at the ankle in relation to joint mobility and footwear. Sequelae at the donor site were represented by skin dystrophy with an unsightly scar. The quality of skin healing at the donor site is improved by skin grafting and dynamic suturing, allowing progressive skin closure. The hypoesthesia at the level of the lateral edge of the foot related to the sacrifice of the sural nerve gradually disappears and good results have been reported by the different series [2,7]. The reconstruction outcomes in most pediatric patients were evaluated as "excellent" or "good" [2,4,13].

VI- Conclusion

The distally based sural flap is a good alternative for soft tissue defects of the foot and ankle in children, because of its simplicity, low risk, and minimal donor site morbidity. Advances in surgical techniques have significantly reduced the morbidity associated with the removal of the flap.

VII- References

- 1- Kitaoka HB, Alexander IJ, Adelaar RS, Nunley JA, Myerson MS, Sanders M. Clinical rating systems for the ankle-hindfoot, midfoot, hallux, and lesser toes. *Foot Ankle Int* 1994;15(7):349-53.
- 2- Grandjean A, Romana C, Fitoussi F. Distally based sural flap for ankle and foot coverage in children. *Orthop Traumatol Surg Res* 2016;102(1):111-6.
- 3- Liu L, Liu Y, Zou L, Li Z, Cao X, Cai J. The distally based superficial sural flap for reconstruction of the foot and ankle in pediatric patients. *J Reconstr Microsurg* 2013;29(3):199-204.
- 4- Singh K, Rohilla R, Singh R, Singh S, Singh B, Tanwar M. Outcome Of Distally Based Sural Artery Flap For Distal Third Of Leg And Foot Defects. *J Ayub Med Coll Abbottabad* 2017;29(3):462-465.
- 5- Zhou L, Wei J, Liu L, Tao S, Dong Z. Composite sural neurocutaneous flap with gastrocnemius tendon for repairing defects of Achilles tendon and overlying soft tissue. *J Orthop Surg (Hong Kong)* 2020;28(3):2309499020971863.
- 6- Nangole FW, Ogallo JP, Muoke A. Reliability of Reverse Sural Flap in the Reconstruction of Midfoot and Forefoot Defects. *J Foot Ankle Surg* 2021;60(3):605-608.
- 7- Zheng H, Liu J, Dai X, Schilling AF. The Distally Based Sural Flap for the Reconstruction of Ankle and Foot Defects in Pediatric Patients. *Ann Plast Surg* 2016;77(1):97-101.
- 8- Beecher SM, Cahill KC, Theopold C. Pedicled sural flaps versus free anterolateral thigh flaps in reconstruction of dorsal foot and ankle defects in children: a systematic review. *Arch Plast Surg* 2021;48(4):410-416.
- 9- de Rezende MR, Saito M, Paulos RG, Ribak S, Abarca Herrera AK, Cho ÁB, et al. Reduction of Morbidity With a Reverse-Flow Sural Flap: A Two-Stage Technique. *J Foot Ankle Surg* 2018;57(4):821-825.
- 10- Zheng J, Liao H, Li J, Zhuo L, Ren G, Zhang P, et al. Double-pedicle propeller flap for reconstruction of the foot and ankle: anatomical study and clinical applications. *J Int Med Res* 2019;47(10):4775-4786.
- 11- Xu H, Cao X, Kiu-Huen S, Zhu Z, Chen J, Chi Z, et al. A Retrospective Study of an Updated and Traditional Surgical Approach of the Distally Based Sural Flap. *J Reconstr Microsurg* 2021;37(3):227-233.
- 12- Beecher SM, Cahill KC, Theopold C. Pedicled sural flaps versus free anterolateral thigh flaps in reconstruction of dorsal foot and ankle defects in children: a systematic review. *Arch Plast Surg* 2021;48(4):410-416.
- 13- Luo Z, Ni J, Lv G, Wei J, Liu L, Peng P, et al. Utilisation of distally based sural fasciocutaneous flaps in lower extremity reconstruction: a single-centre experience with 88 paediatric patients. *J Orthop Surg Res* 2021;16(1):52.



Peroneal artery pseudoaneurysm due to leg fracture among children

Bassem Garmazi*, Mohamed Amri *, Kaies Bouani *, Hatem Rajhi **, Ali Hagui ***, Mourad Jenzri *

* Service d'orthopédie infantile. Institut KASSAB, Tunis, Tunisie

** Service de Radiologie Hôpital CHARLES NICOLLE Tunis, Tunisie

*** Service d'Orthopédie Hôpital Régional de KASSERINE, Tunisie

Auteur correspondant : Bassem Garmazi

bassemgarmazi1991@gmail.com

Resume

La lésion de l'artère fibulaire après une fracture des deux os de la jambe chez l'enfant est une complication rare, souvent c'est une complication vasculaire immédiate. Nous présentons un cas inhabituel de pseudo anévrisme de l'artère fibulaire chez un enfant de 8 ans, découverte 1 an après une fracture des deux os de la jambe traitée orthopédiquement.

L'anévrisme a été traité avec succès en utilisant une technique endovasculaire consistant en un cathétérisme sélectif et embolisation.

Abstract

Peroneal artery damage after a leg bones fracture among children is a rare complication, often, it is an immediate complication. We present an unusual pseudoaneurysm of the peroneal artery of a 8 year-old patient discovered one year after a leg bone fracture which had been treated orthopedically.

That aneurysm was successfully treated using an endovascular technique consisting of selective catheterization and embolization.

I- Introduction

During leg trauma among children, it is usual to observe fracture of both bones of the leg or a

proximal or distal epiphyseal detachment. Vascular damages are rare and generally represent an early

complication and therefore a therapeutic emergency. The formation of a pseudo aneurysm of the

fibular artery is very rare and should not be overlooked due to long-term vascular and nervous risk.

Analysis of the literature did not find any reported cases among children due to the rarity of fibular

artery aneurysms on the one hand, and on the other hand by scarcity of vascular lesions associated with leg bones fractures. Consequently, the formation of a pseudo aneurysm is exceptional.

We report this case to emphasize the need for vigilant monitoring of these children in the short and long term.

II- Case report

A 8-year-old boy with no specific history presented to the emergency room for trauma of the right leg

in a recreational accident, without skin complications or neurovascular complications.

The radiographic features demonstrated a diaphyseal fracture of the two bones of the leg (figure 1). The patient underwent orthopedic treatment and reduction was considered sufficient (Figure 2).

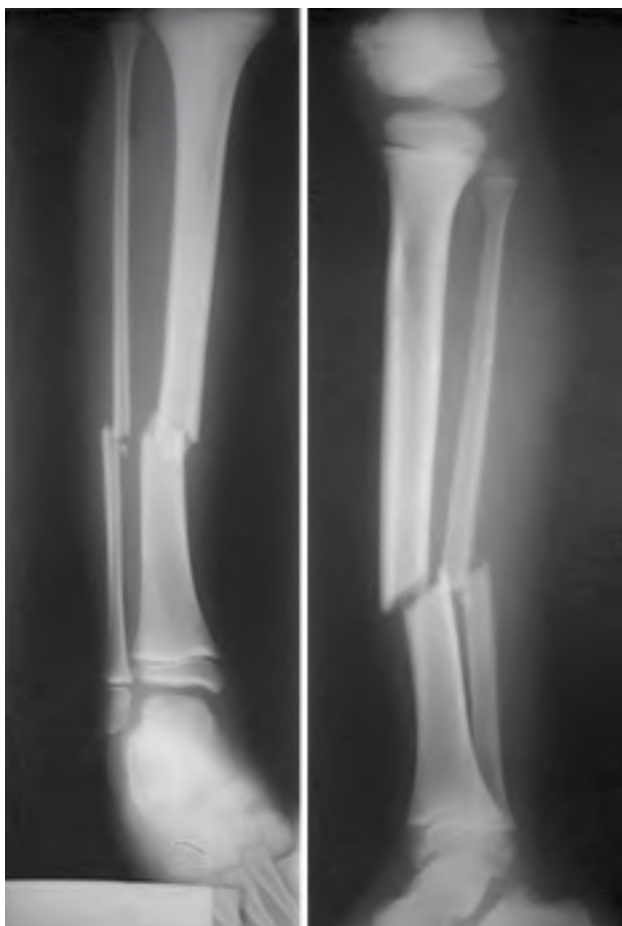


Figure 1: Right leg X-ray showing fracture of the two leg bones
Radiographie de la jambe droite montrant la fracture des deux os de la jambe

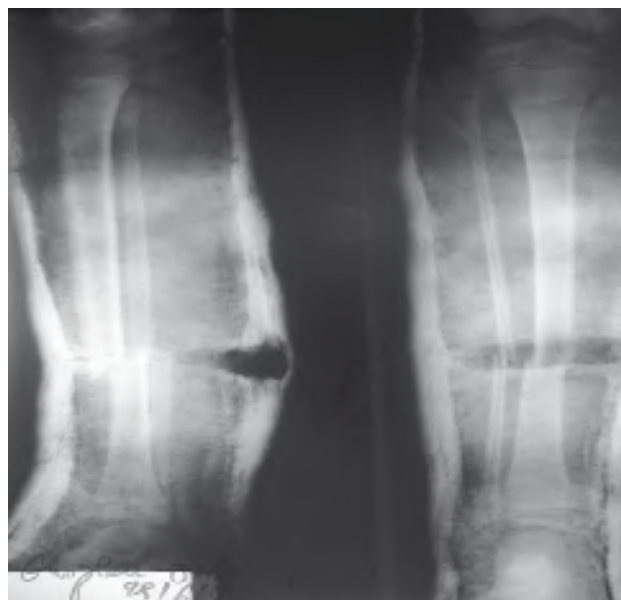

Figure 2: Right leg X-ray after orthopedic treatment
Radiographie de la jambe droite après traitement orthopédique

The follow-up x-ray after 3 months showed a delayed consolidation (figure 3), which indicates further leg brace by a Sarmiento. A leg X-ray 6 months after (figure 4), showed perfect consolidation of the tibia but a well-limited osteolytic image next to the initial fibular fracture site was noticed, this lesion becomes with a soap bubble aspect seen at the 1-year post-traumatic x-ray (figure 5). Therefore, the decision was made to complete the exploration of the lesion with an MRI of the leg (Figure 6) which showed a vascularized image at the expense of the peroneal artery. Despite the absence of symptoms, a further study by angiography of the leg (figure 7) was performed and revealed an aneurysm of the fibular artery which erodes the fibula.

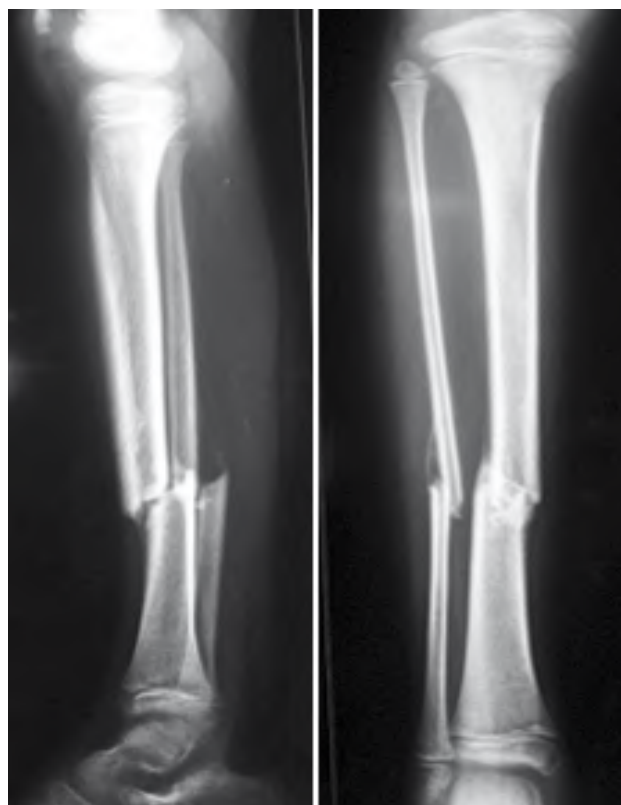

Figure 3: Right leg X-ray 3 months post-traumatic
Radiographie de la jambe droite après 3 mois du traumatisme

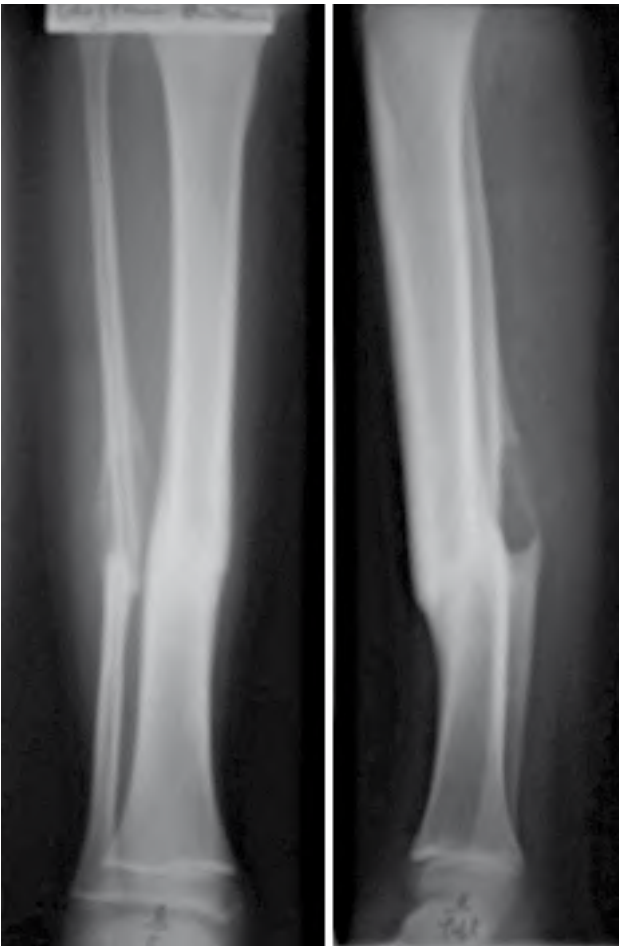

Figure 4: Right leg X-ray showing fibular lacunae
Radiographie de la jambe montrant la lacune fibulaire

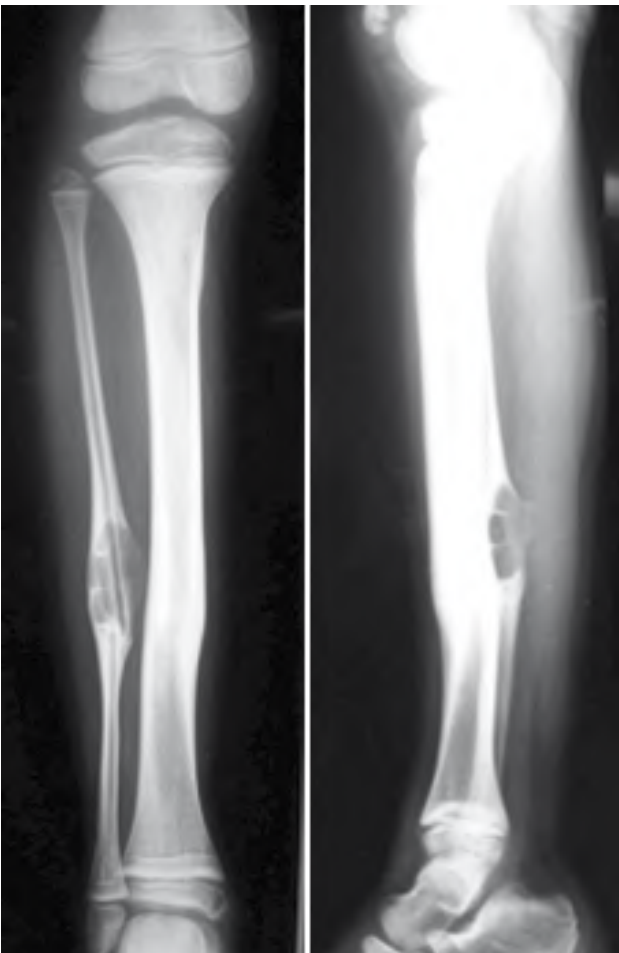


Figure 5: Right leg X-ray showing the compartmentalization of the lacuna
Radiographie de la jambe montrant l'aspect cloisonné de la lacune fibulaire

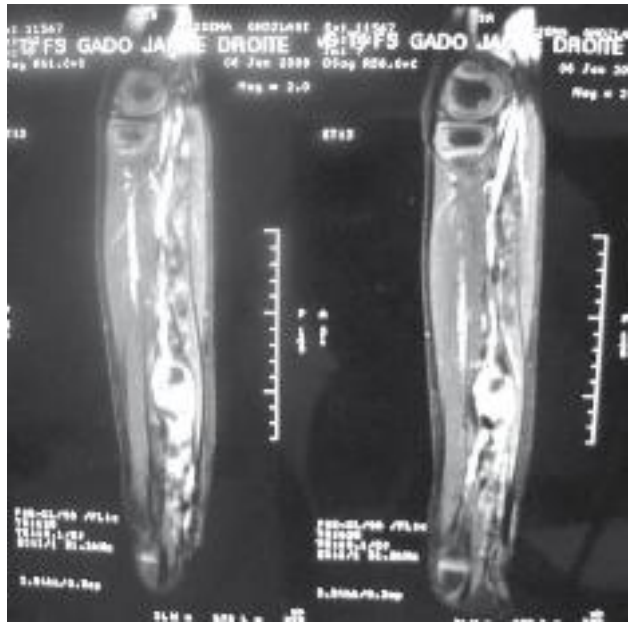


Figure 6: Peroneal artery pseudoaneurysm MRI aspect
Aspect IRM du pseudoanévrisme de l'artère fibulaire

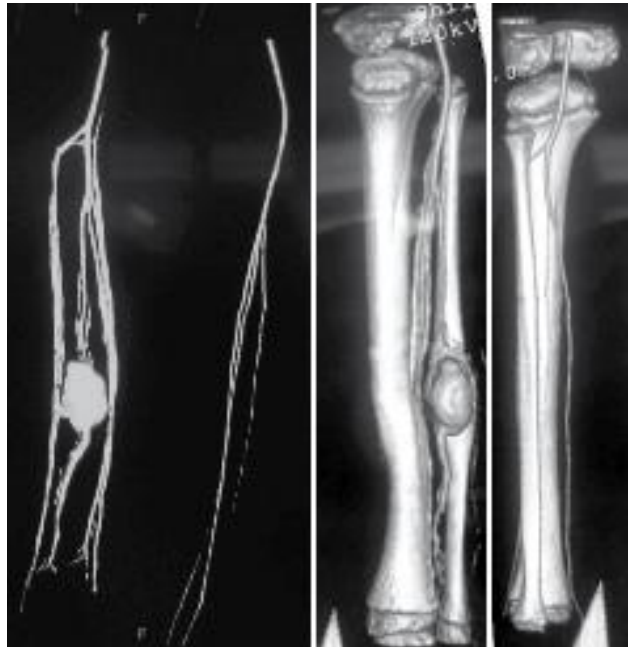

Figure 7: Peroneal Pseudoaneurysm Angiography aspect
Aspect angiographique du pseudo anévrisme de l'artère fibulaire

We have proceeded to a radiological embolization of this false aneurysm (figure 8) without complications. The child was seen regularly in consultation at 3 months (figure 9) and 6 months post operatively (figure 10), with clinical and radiological check-up which showed disappearance of the lesion.

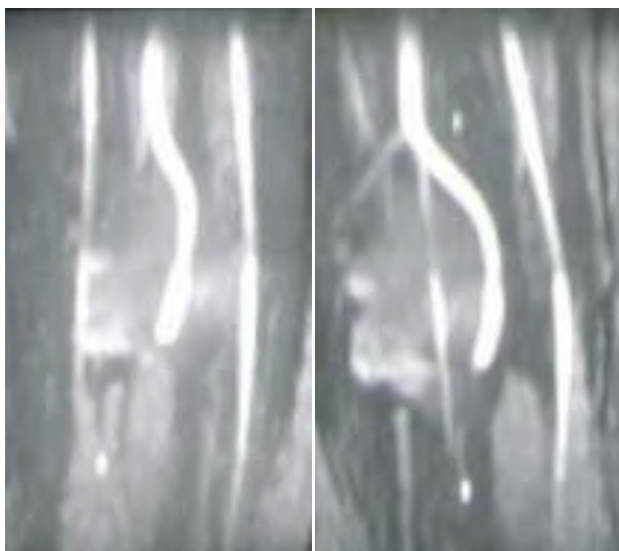


Figure 8: Radiological embolization image
Image de l'embolisation radiologique

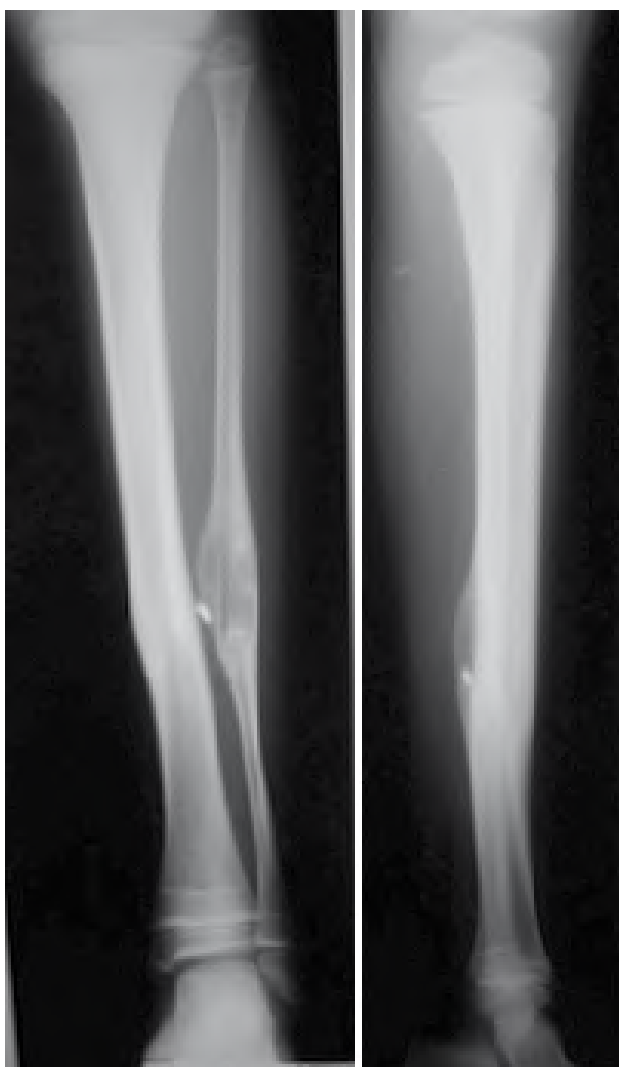

Figure 9: Right leg X-ray 3 months post-operative
Radiographie de la jambe droite à 3 mois postopératoire

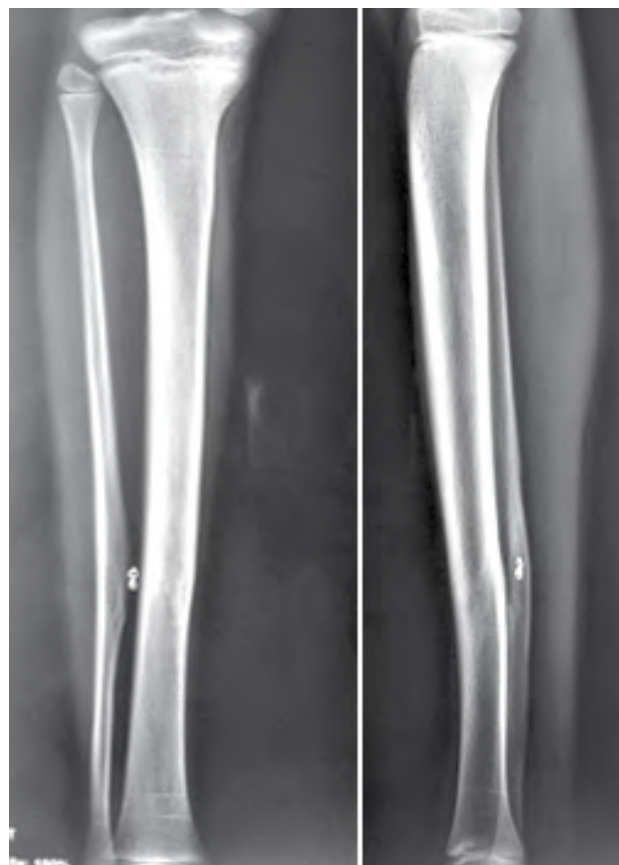


Figure 10: Right leg X-ray 6 months post-operative showing disappearance of the lacuna after 6 months
Radiographie de la jambe droite à 6 mois postopératoire montrant la disparition de la lacune

III- Discussion:

Aneurysms of the peroneal artery are infrequent and consist mainly of pseudoaneurysms.

It has been documented in literature that the main causes are thrombo-embolism using a Fogarty balloon catheter [1] and leg trauma (ankle sprain [2], penetrating or blunt injury [3,4], bimalleolar fracture of the ankle [5]), besides mycotic [6] or connective tissue disorders such as Behcet's disease [7].

The pathogenesis of pseudoaneurysms is characterized by localized disruption of the arterial wall leading to the extravasation of the blood into surrounding tissue that becomes walled off by the local layers of connective tissue. However they have a persistent channel communicating with the artery making them pulsatile. These can be asymptomatic or may present with leg swelling, bruising and pain or neurological signs due to nerve compression (more common in popliteal aneurysms), or rupture. This case may be an important factor in understanding the pathogenesis of aneurysmal bone cyst, as they share similarities in radiographic features. Vascular malformation is common in both cases and embolization is also shared in therapeutic procedure.

The management of pseudoaneurysms is varied. It can thrombose without any intervention as reported by Kocakoc and coll [8]. However most are treated with radiological or surgical intervention. Endovascular options include coil embolization [1], thrombin injection [9] or stent insertion [10].

Another option is proximal balloon occlusion to allow the pseudoaneurysm to thrombose.

Surgical management involves the evacuation of the haematoma after achieving proximal and distal vascular control. The defect in the arterial wall can either be repaired by primary closure or by insertion of a vein patch. Vein interposition graft or prosthetic graft can also be used if the segment of the disrupted artery cannot be primarily repaired.

In our case the probable explanation is a pseudoaneurysm related to the fracture of the fibula.

The fracture site injured the fibular artery leading to the constitution of a pseudo aneurysm which developed under the periosteum and then into the canal. Consequently, the fracture callus encompassed it. The embolization allowed the bone-forming cells to restore their function and the canal was subsequently reshaped.

IV- Conclusion:

Kid member blood vessels damages are uncommon and represent generally an early complication

thus a therapeutic emergency. However, blood vessels abnormalities may have late manifestations. Therefore, a regular follow-up should be done.

V- VI- References:

- 1- Sugimoto T, Kitade T, Morimoto N, Terashima K. Pseudo aneurysms of peroneal artery: treatment with transcatheter platinum coil embolization. *Ann Thorac Cardiovasc Surg* 2004, 10(4):263-5.
- 2- Bandy WD, Strong L, Roberts T, Dyer R. False aneurysm—a complication following an inversion ankle sprain: a case report. *J Orthop Sports Phys Ther* 1996, 23(4):272-9.
- 3- Edwards H, Martin E, Nowygrod R. Nonoperative management of a traumatic peroneal artery false aneurysm. *J Trauma* 1982, 22:323-6.
- 4- Skudder PA, Gelfand ML, Blumenberg RM, Fulco J. Tibial artery false aneurysm: uncommon result of blunt injury occurring during athletics. *Ann Vasc Surg* 1999, 13:589-91.
- 5- Kurian J, Pillai SCB, Chapple D, Frost RA. Pseudoaneurysm of peroneal artery following ankle fracture. *J Foot Ankle Surg* 2003, 9:233-5.
- 6- McKee MA, Ballard JL. Mycotic aneurysms of the tibioperoneal arteries. *Ann Vasc Surg* 1999, 13(2):188-90.
- 7- Toyota N, Kimura F, Yoshida S, Mitsui N, Mochizuki T, Ito K et al. Peroneal artery aneurysm treated by transcatheter coil embolization and temporary balloon occlusion in Behcet's disease. *Cardiovasc Intervent Radiol* 1999, 22(3):257-9.
- 8- Kocakoc E, Bozgeyik Z, Ozgocmen S. Spontaneous occlusion of a traumatic false aneurysm of the peroneal artery. *J Ultrasound Med* 2003, 22(12):1391-3.
- 9- Grewe PH, Mugge A, Germing A, Harrer E. Occlusion of pseudoaneurysms using human or bovine thrombin using contrast-enhanced ultrasound guidance. *Am J Cardiol* 2004, 93(12):1540-2.
- 10- Vaidhyanath R, Blanshard KS. Treatment of a popliteal artery pseudoaneurysm. *Radiol* 2003, 76(903):195-8.



Surgical management of a complex shoulder fracture including acromion and scapular spine

Youssef Mallat, Karim Turki, Achraf Abdennadher, Rabie Ayari, Khalil Amri, Lotfi Nouisri.

Department of Orthopaedic Surgery and Traumatology. Military Hospital of Instruction of Tunis, Tunisia

Corresponding author : Youssef MALLAT

Department of Orthopaedic Surgery and Traumatology, Military Hospital of Instruction of Tunis, Tunisia.

E-mail address: dr.youssef.mallat@gmail.com

Resume

Introduction : Les fractures de l'acromion et de l'épine scapulaire sont rares. L'objectif de ce cas clinique était d'aider au diagnostic et au traitement de ces fractures.

Présentation du cas : Une fracture comminutive de l'acromion et de l'épine scapulaire a été diagnostiquée chez un militaire de 36 ans. Le patient a eu une réduction ostéosynthèse par deux plaques conçues pour les fractures de la clavicule et la reconstruction acétabulaire.

Discussion : Incorrectement traitées, les fractures de l'acromion peuvent entraîner une douleur, une raideur, un conflit sous-acromial et des lésions de la coiffe des rotateurs. L'ostéosynthèse par plaques permet une fixation rigide afin de neutraliser les forces musculaires et assurer une bonne consolidation osseuse.

Conclusion : Il n'existe pas de plaque spécifique pour l'acromion en raison de la forte variation interindividuelle de sa forme. Notre expérience positive avec l'utilisation de la plaque claviculaire et de la plaque incurvée peut aider à obtenir de bons résultats fonctionnels.

Abstract

Introduction : Acromion and scapular spine fractures are rare. There are no common accepted treatment schemes and fixation methods. The study objective was to present a case, which may contribute to the diagnosis and treatment of these fractures.

Presentation of case : A complex fracture of the acromial process and scapula spine was diagnosed in 36-year-old soldier. The patient underwent surgical treatment with open reduction and use of two locking plates designed for clavicle fracture and pelvic reconstruction.

Discussion: Improperly treated, acromion fractures may lead to pain, stiffness, sub acromial impingement and rotator cuff injury. Open reduction and internal fixation were chosen in order to establish rigid fixation to neutralise deltoid muscle forces and to provide proper bone healing.

Conclusion : No specific plates are available for the acromion because of high interindividual variation in the shape of the acromion. Our positive experience with using anterior clavicle plate and curved reconstruction plate may help to achieve good functional outcome.

I- Introduction

Scapula fractures are uncommon and represent 1 % of all fractures^[1]. If only 8 to 10% of these fractures involve the acromion, scapular spine involvement is even rarer^[1]. The literature regarding surgical management of these fractures and its functional outcome is limited. We aim to present a case of an association of fracture of acromion and scapula spine operated using two locking compressive plates. This report is in accordance with the criteria established by SCARE^[2].

II- Presentation of case

A 36-year-old patient suffered from direct right shoulder and forearm trauma by a heavy object. Patient was a soldier, smoker, non-drug user with no comorbidities. He had ecchymosis, crepitation and deformity on his shoulder. He had no neurovascular deficit. Standards radiographs of the shoulder were performed (Figure 1) and completed by a computerized tomography scan with three-dimensional reconstruction (Figure 2). The examination revealed a scapula spine fracture and an acromion communitive fracture.

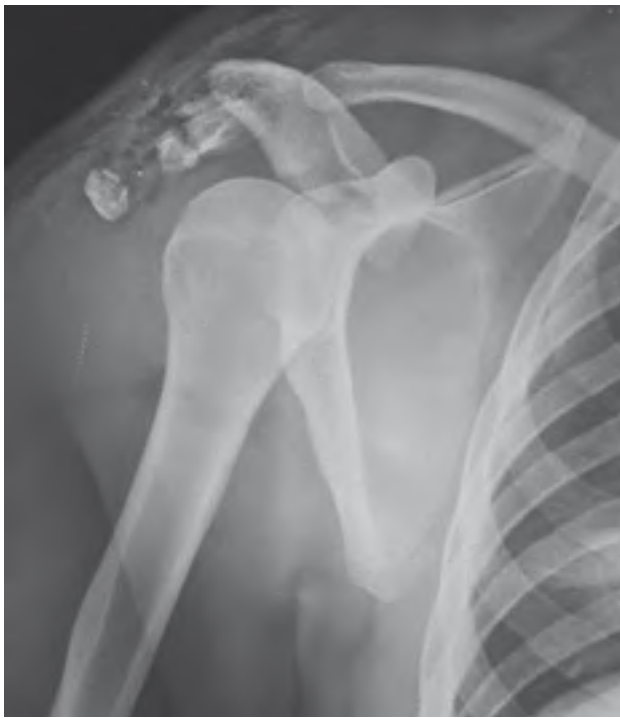

Figure 1. Initial Radiograph of the shoulder

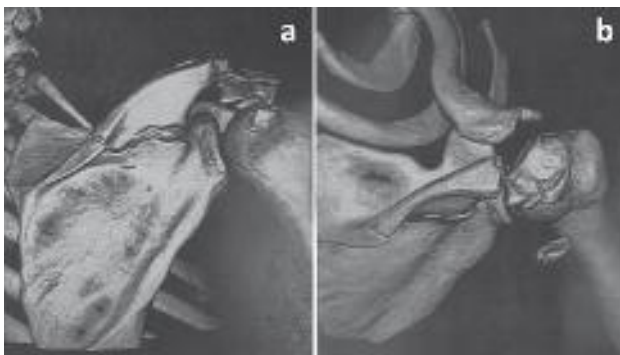


Figure 2. 3D reconstruction of the preoperative CT scan. a) Posterior view; b) upper view

Acromion fracture was classified as Type 1 according to Ogawa^[3], and spine fracture as type 3.

Surgery was performed two weeks after the injury because of cutaneous lesions. Therefore, we had to wait for adequate healing to reduce the risk of wound issues.

The patient was placed in a prone position. The entire shoulder was prepared and draped. The incision was made off the posterior border of the acromion and extended to the entire spine. The incision was taken down to the posterior acromion border between the fascia of the deltoid and trapezius muscles. Rotator cuff was intact. The deltoid and infraspinatus were reflected to expose the fracture (Figure 3).

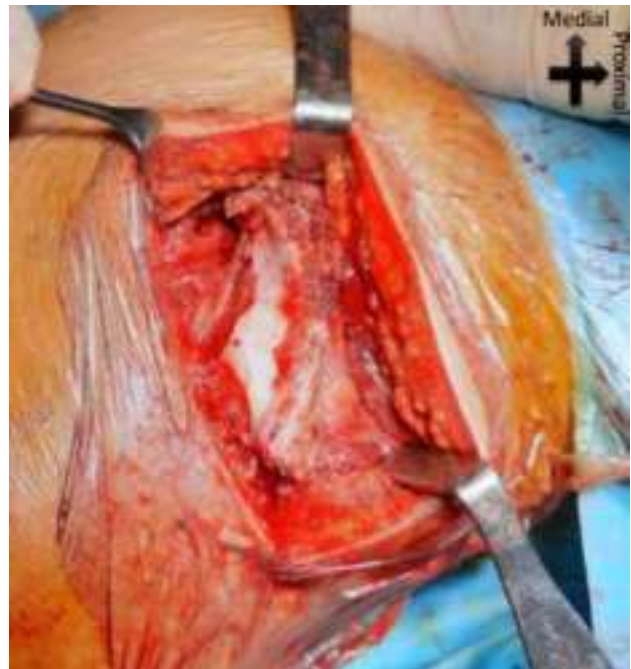


Figure 3. Fracture exposed after reflection of the deltoid and the infraspinatus

The fragments were distracted in order to clean out soft callus and hematoma while the fracture edges were cleared of periosteum.

The fracture of the spine was fixed first with a 3.5mm curved plate designed for pelvic reconstruction (Figure 4). Then, the acromion was fixed with an anterior clavicle plate with lateral extension (Figure 5). Locking screws were applied for both plates.

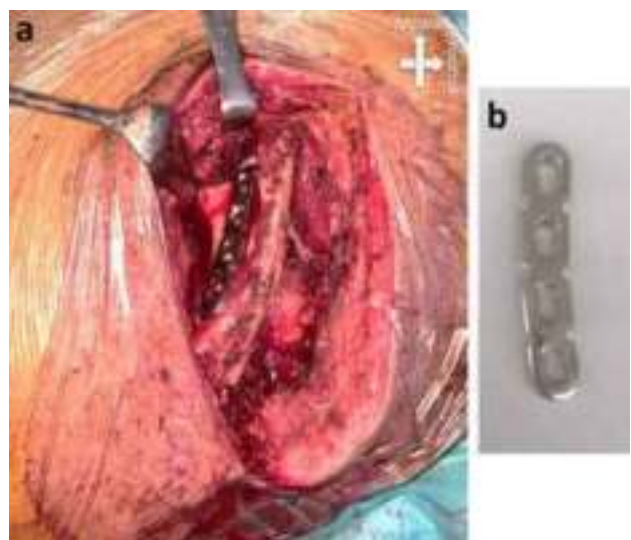


Figure 4. Reduction and fixation of the spine fracture (a) using a 3.5mm curved plate with locking screws (b).

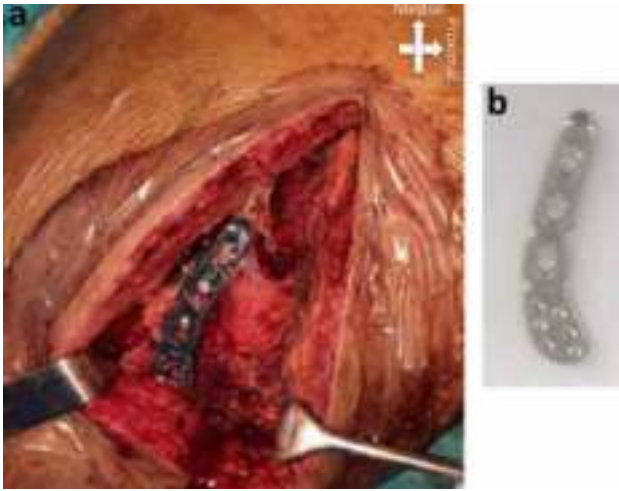


Figure 5. Open reduction and osteosynthesis of the acromion (a) using an anterior clavicle plate with lateral extension (b).

Immediate postoperative radiographs showed a successful reduction and an optimal placement of the implants (Figure 6). The wound was irrigated and closed over a suction drain. The arm was immobilized in a sling.

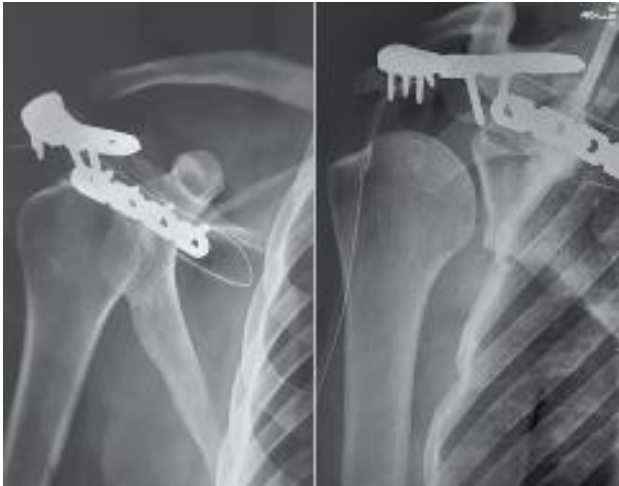

Figure 6. Immediate post-operative right shoulder x-rays.

He started passive shoulder exercise one week after surgery and active exercises 4 weeks after.

The patient returned to work 2 months after surgery. At three months follow up, shoulder motion was almost normal except 30 degrees of stiffness on abduction. Fracture union was completed (figure 7).

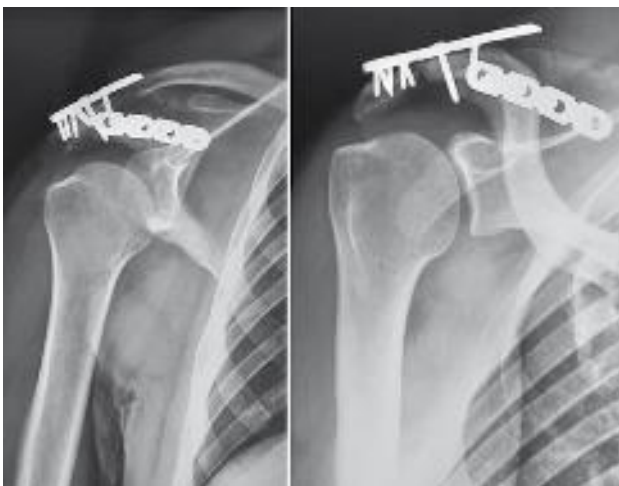

Figure 7. Radiographs at last follow-up

III- Discussion

The acromion process is an origin and attachment site for multiple ligamentous and muscular structures of the shoulder^[4]. It is a basic constituent of the superior shoulder suspensory complex (SSSC).

Fractures of the acromion process and scapula spine are rare: to our knowledge, this case report is the second to show these concomitant fractures, after the case cited by Nunes^[5].

There is no gold standard to treat these types of fractures, and the current recommendations are often based on a limited number of cases^[6].

Improperly treated, acromion fractures may lead to; pain, stiffness, subacromial impingement, rotator cuff injury and symptomatic non-union.

According to Hill, operative treatment is required in case of : symptomatic non-union, subacromial impingement, displacement more than 1 cm, open fractures and disruption of superior shoulder suspensory complex^[4].

In our case, we chose surgical treatment because the patient had superior shoulder suspensory complex injury and subacromial space reduction.

Our objectives regarding surgery were to reduce acromion displacement in order to restore subacromial space dimensions and to stabilise the acromioclavicular joint.

A review of operatively treated fractures revealed a variety of fixation techniques including K-wire fixation, tension band wiring, screw fixation and plate fixation^[6].

Plates provide more rigidity to the fracture area and allow reconstruction of multifragmental fracture. The use of K-wires is not recommended because it may cause early implant failure and stable reconstruction may not be achieved.

Open reduction and internal fixation were chosen in this case in order to establish rigid fixation to neutralise deltoid muscle forces and to provide proper bone healing.

Zhu^[7] used perpendicular double-plate with a locking system and reported good outcomes.

Kurahashi⁷ used a mesh plate for the treatment of acromion fracture.

For our patient, we used implants which could better fit scapular shapes and fractures.

Hill^[4] applied plate to all acromion fractures in a study carried out with 13 patients. Irritation and infection can be seen after fixation with plate screw^[8]. Zhu^[7] reports temporary suprascapular nerve entrapment on patients with double-plate.

In our case, we did not encounter any intraoperative or postoperative complication after 3 months follow up.

IV- Conclusion

Acromion and scapular spine fracture are rare. Surgical treatment is important to regain shoulder functions, as it enables early rehabilitation. Because of the high inter

individual variability in the shape of the acromion process; there are no specific plates available for the acromion. Our positive experience with using anterior clavicle plate and curved reconstruction plate may help to achieve good functional outcome.

V- Funding

This research did not receive any specific grant from funding agencies in the public, commercial, or not-for-profit sectors.

VI- Disclosure of competing interest

The authors report no conflict of interest related to this manuscript.

VII- REFERENCES

- 1- Kurahashi S, Takeda S, Mitsuya S, Makihara K, Yamauchi K. Plate fixation of acromion fracture using a mesh plate. *Trauma Case Rep.* 2021;33.
- 2- Agha RA, Borrelli MR, Farwana R, Koshiy K, Fowler AJ, Orgill DP, SCARE Group. The SCARE 2018 statement: Updating consensus Surgical CARE REport (SCARE) guidelines. *Int J Surg Lond Engl.* 2018;60:132-136.
- 3- Ogawa K, Naniwa T. Fractures of the acromion and the lateral scapular spine. *J Shoulder Elbow Surg.* 1997;6(6):544-548.
- 4- Hill BW, Anavian J, Jacobson AR, Cole PA. Surgical management of isolated acromion fractures: technical tricks and clinical experience. *J Orthop Trauma.* 2014;28(5):e107-113.
- 5- Nunes SR, Fernandes Filho MR, Fernandes MR. Acromion fracture and lateral angle of the scapula spine: Case report and literature review. *Int J Surg Case Rep.* 2019;60:353-357.
- 6- Hess F, Zettl R, Welter J, Smolen D, Knoth C. The traumatic acromion fracture: review of the literature, clinical examples and proposal of a treatment algorithm. *Arch Orthop Trauma Surg.* 2019;139(5):651-658.
- 7- Zhu J, Pan Z, Zheng R, Lan S. Perpendicular double-plate fixation with locking system for acromion pedicle fracture. *Acta Ortop Bras.* 2016;24(2):107-110.
- 8- Çiçekli Ö, Akar A, Topçu HN. Displaced acromion fracture: A rare injury, case report. *Int J Surg Case Rep.* 2017;39:313-316.



Ostéosarcome central de bas grade : Résection totale du fémur et reconstruction par prothèse

Lassaad Hassini¹, Houssine Bagga¹, Adnene Siala², Aymen Hannafi¹, Mourad Mtaoumi¹, Karim Bouattour¹

¹Service d'orthopédie, CHU Sahloul, Sousse

²Clinique les oliviers, Sousse

Auteur correspondant : Lassaad Hassini

Service d'orthopédie, CHU Sahloul, route ceinture, Sousse, Tunisie

Mail : lassaadhassini@hotmail.fr

RESUME

L'ostéosarcome central de bas grade est un sous type rare et bien différencié de l'ostéosarcome dont le pronostic est meilleur. Nous rapportons l'observation d'un cas d'une patiente de 75 ans, dont la tumeur a été découverte suite à une fracture pathologique du fémur. La tumeur était étendue à l'ensemble du fémur. Il n'y avait pas de localisations secondaires. Le traitement a consisté en une résection totale du fémur et une reconstruction par un implant fémoral prothétique total. Il n'y pas eu de chimiothérapie. A un an de recul, il n'y pas de récurrence, locale ou à distance, et le résultat fonctionnel est satisfaisant avec reprise de la marche.

SUMMARY

Low-grade central osteosarcoma is a rare and well-differentiated subtype of osteosarcoma with a better prognosis. We report the case of a 75-year-old patient whose tumor was discovered following a pathological fracture of the femur. The tumor was extended to the entire femur. There were no secondary locations. Treatment consisted of total resection of the femur and reconstruction with a total prosthetic femoral implant. There was no chemotherapy. At one year of follow-up, there is no recurrence, local or distant, and the functional result is satisfactory with resumption of walking.

I- INTRODUCTION

L'ostéosarcome est la tumeur primitive maligne de l'os la plus répandue et la plus fréquente chez l'enfant et l'adolescent^[1]. Son entité centrale de bas grade est un sous-type rare et bien différencié. Il représente moins de 2% de tous les ostéosarcomes^[2,3]. Il doit être distingué des ostéosarcomes conventionnels en raison de son meilleur pronostic, et des ostéosarcomes périostés en raison de sa localisation.

Depuis la première description de l'ostéosarcome central de bas grade (Low Grade Central Osteosarcoma ou LGCOS), seuls quelques cas et de courtes séries ont été rapportées.

II- OBSERVATION

Nous rapportons le cas d'une patiente âgée de 75 ans, diabétique et suivie pour gonarthrose droite qui a présenté une fracture supra-condylienne du fémur droit suite à un traumatisme bénin.

Le bilan radiologique et l'IRM ont montré un processus ostéolytique centromédullaire emportant la

quasi-totalité de la diaphyse fémorale droite avec des signes d'agressivité locorégionale (fig 1, 2, 3).

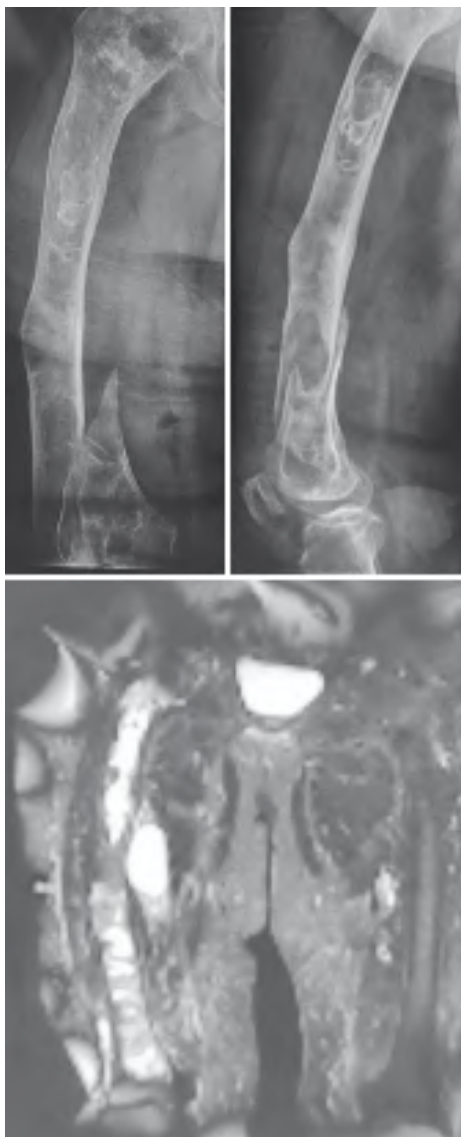


Figure 1 : Imagerie (radiographie et IRM) : lésion osseuse agressive du fémur

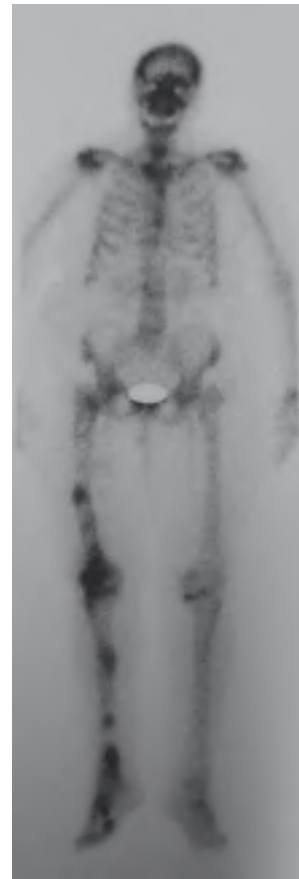


Figure 2: Scintigraphie montrant une fixation pathologique au niveau du fémur droit

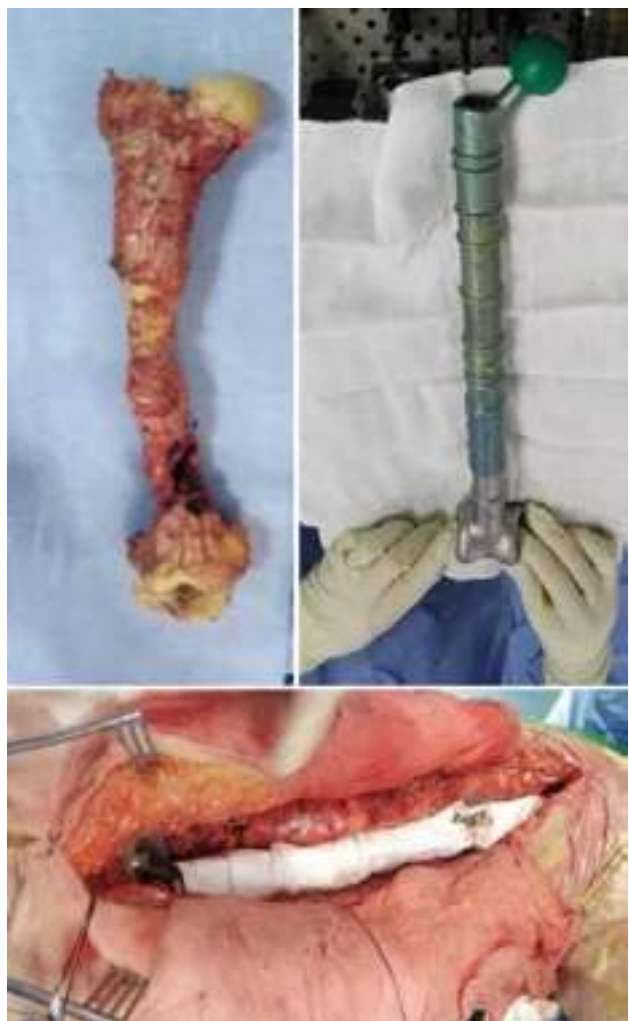

Figure 3: Vues per-opératoires montrant la pièce de résection et la mise en place de prothèse

La scintigraphie a mis en évidence une fixation pathologique au niveau du fémur droit (fig 4).

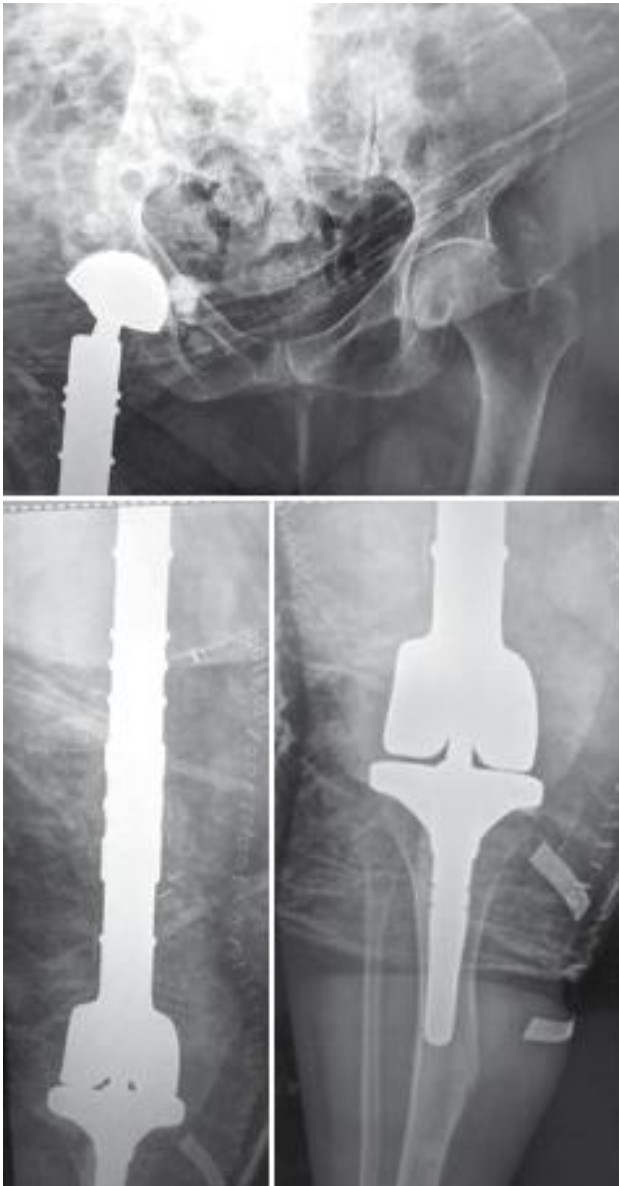


Figure 4: Radiographie standard du fémur post reconstruction

Le bilan d'extension ne montrait pas de localisations secondaires. Une biopsie chirurgicale a conclu à un ostéosarcome central de bas grade (LGCOS).

La patiente a eu une résection totale du fémur suivie d'une reconstruction par un implant prothétique fémoral total. L'examen anatomopathologique de la pièce de résection a confirmé que les marges de résection étaient saines.

La patiente a eu un traitement antibiotique à large spectre et une prévention de la phlébite. Il n'y a pas eu de complications post opératoires. Aucune chimiothérapie n'a été indiquée. Au recul d'une année, il n'y a pas de récurrence locale ou générale. Le résultat fonctionnel est jugé satisfaisant avec reprise d'une marche autonome sous couvert d'une canne, une mobilité de la hanche et du genou dans un secteur fonctionnel.

III- DISCUSSION

Les LGCOS se localisent préférentiellement au fémur distal ou au tibia proximal^[4]. Ils présentent habituellement une

longue histoire de douleur et de tuméfaction évoquant une évolution insidieuse^[5]. Le scanner couplé à l'IRM peut montrer une rupture corticale et un envahissement des parties molles évocatrices de lésion maligne^[5, 6], qui peuvent être absents sur les radiographies standard. Il est recommandé de pratiquer un TDM couplé à une IRM à la recherche d'une rupture corticale et d'un envahissement des parties molles et éliminant ainsi le diagnostic de dysplasie fibreuse^[7].

Sur le plan histologique, le LGCOS associe habituellement des faisceaux de cellules fusiformes avec une atypie cellulaire minimale, un index mitotique faible et une formation ostéoïde en quantité variable^[6]. Trois variantes histologiques de LGCOS ont été décrites : l'ostéosarcome pseudo-parostéal, l'ostéosarcome pseudo-desmoïde et la forme pseudo-dysplasie fibreuse^[6].

Sa forte différenciation et sa malignité relativement faible contribuent à un taux élevé d'erreurs de diagnostic initial^[2, 8].

La biopsie chirurgicale a conclu à un LGCOS confirmé par l'étude de la pièce de résection. Le diagnostic histologique peut être difficile dans certains cas. Malhas et al^[8] soulignent que plusieurs biopsies peuvent être nécessaires pour poser le diagnostic de LGCOS. L'apport de l'immunohistochimie, en particulier en cas de doute avec une dysplasie fibreuse, principal diagnostic différentiel^[6], a été étudié par plusieurs auteurs avec des résultats intéressants^[6, 11, 12].

La réalisation d'un geste chirurgical aussi lourd que la résection totale du fémur et son remplacement par un implant, chez une femme âgée de 75 ans, peut prêter à discussion. D'autant plus que la lésion a généralement une évolution lente et que la dissémination métastatique est moins fréquemment observée que dans les ostéosarcomes de forme commune^[6]. La présence d'une fracture du fémur, révélant la tumeur, l'étendue de la tumeur et la gonarthrose évoluée ont été des éléments déterminants dans le choix de l'indication thérapeutique de résection totale du fémur, malgré l'âge élevé et les risques de cette chirurgie. D'autant plus que les autres traitements envisagés (curetage, exérèse intra lésionnelle) présentent un risque élevé de transformation en ostéosarcome conventionnel^[9]. Une ostéosynthèse par plaque sans toucher à la tumeur ne nous a pas paru être une option acceptable surtout que la patiente était active et demandeuse. De plus, une étude réalisée à la Mayo clinic a montré que 15% des récurrences étaient apparues comme des ostéosarcomes conventionnels de mauvais pronostic^[9].

Ainsi, le bon pronostic de cette tumeur maligne de bas grade (90 % de survie globale à 5 ans^[10]) couplé à un remplacement total du fémur permettant au patient de reprendre rapidement la marche avec des résultats fonctionnels satisfaisants (score de MSTs allant de 60% à 75%^[13]) nous ont encouragés à poser cette indication. L'intervention a été préparée avec beaucoup de rigueur, permettant de réduire les risques liés à l'anesthésie, au diabète, aux infections post opératoires et aux complications thrombo emboliques.

Le rôle de la chimiothérapie dans le LGCO est controversé^[10, 14, 15]. En effet, des foyers de haut grade (grade 3 selon Broder) sont parfois détectés dans le LGCO (grade 1 et 2). Selon Righi et al^[6], dans sa série de 22 cas d'ostéosarcome de bas grade avec présence inconstante de la composante à haut grade, les patients avec un diagnostic de LGCOS où cette composante de haut grade (grade 3) est inférieure à 50 % de la tumeur réséquée peuvent ne pas nécessiter de chimiothérapie.

IV- CONCLUSION

L'ostéosarcome central de bas grade du fémur total est une entité rare qui pose un problème diagnostique et thérapeutique. L'arthroplastie fémorale totale après résection de tout le fémur est une chirurgie lourde, d'indication exceptionnelle. Elle permet une reprise assez rapide de l'autonomie du patient, mais doit être parfaitement préparée.

V- REFERENCES

- 1- Marulanda, German A.; Henderson, Eric R.; Johnson, David A.; Letson, G. Douglas; Cheong, David (2008). Orthopedic Surgery Options for the Treatment of Primary Osteosarcoma. *Cancer Control*, 15(1), 13–20.
- 2- Pan KL, Chan WH, Shanmugam P, Ong GB, Kamaruddin F, Tan S. Large Volume Osteosarcomas of the Femur Treated with Total Femoral Replacement. *Malays Orthop J* 2014;8(1):32
- 3- Rougraff BT. "Variants of osteosarcoma," *Current Opinion in Orthopaedics* 1999; 10: 485–490
- 4- Inwards CY, Knuutila S. Low grade central osteosarcoma. In: Fletcher CDM, Unni KK, Mertens F, editors. World Health Organization classification of tumors. pathology & genetics. Tumors of soft tissue and bone. Lyon: IARC; 2002. p. 275–6
- 5- Unni KK, Dahlin DC, McLeod RA, Pritchard DJ. Intraosseous well differentiated osteosarcoma. *Cancer* 1977;40:1337–4
- 6- Bertoni F, Bacchini P, Fabbri N, Mercuri M, Picci P, Campanacci M et al. Osteosarcoma: low grade intraosseous type osteosarcoma, histologically resembling parosteal osteosarcoma, fibrous dysplasia and desmoplastic fibroma. *Cancer* 1993;71:338–45
- 7- Andresen KJ, Sundaram M, Unni KK, Franklin H, Sim FH. Imaging features of low grade central osteosarcoma of long bones and pelvis. *Skeletal Radiol* 2004; 33:373–9
- 8- Malhas AM, Sumathi VP, James SL, Menna C, Carter SR, Grimer RJ et al. Low-grade central osteosarcoma: a difficult condition to diagnose. *Sarcoma*. 2012;2012:764796
- 9- Kurt AM, Unni KK, McLeod RA, Pritchard DJ. Low-grade intraosseous osteosarcoma. *Cancer* 1990 Mar 15;65 (6):1418-28.
- 10- Choong PF, Pritchard DJ, Rock MG, Sim FH, McLeod RA, Unni KK. Low grade centralosteogenic sarcoma. A long-term follow up of 20 patients. *Clin Orthop Relat Res* 1996; (322):198–206
- 11- Hayashi K, Tsuchiya H, Yamamoto N, Shirai T, Nishida H, Yamamoto N, et al. Diagnosis and treatment of low-grade osteosarcoma: experience with nine cases. *Int J Clin Oncol* 2014;19(4):731–738
- 12- Dujardin F, Bui Nguyen Binh M, Bouvier C, Gomez-Brouchet A, Larousserie F, De Pinieux G, et al. MDM2 and CDK4 immunohistochemistry is a valuable tool in the differential diagnosis of low-grade osteosarcomas and other primary fibro-osseous lesions of the bone. *Mod Pathol* 2011;24(5):624–637
- 13- Liu T, Zhang X, Zhang Q, Zhang X, Guo X. Total femoral reconstruction with custom prosthesis for osteosarcoma. *World J Surg Oncol* 2016;14(1):93.
- 14- Luetke A, Meyers PA, Lewis I, Juergens H. Osteosarcoma treatment: where do we stand? A state of the art review. *Cancer Treat Rev* 2014;40:523–32
- 15- Bielack S, Carrle D, Casali PG, ESMO Guidelines Working Group. Osteosarcoma: ESMO clinical recommendations for diagnosis, treatment and follow-up. *Ann Oncol* 2009; 20:137–9
- 16- Righi A, Paioli A, Dei Tos AP, Gambarotti M, Palmerini E, Ferrari S et al. High-grade focal areas in lowgrade central osteosarcoma: high-grade or still low-grad osteosarcoma? *Clin Sarcoma Res* 2015;5:23



Extensor mechanism rupture in total knee arthroplasty: a systematic review

Mehdi Bellil, Adnène Ben Ammou

SOTCOT Hip and knee group, Service orthopédie et traumatologie de l'Hôpital Charles Nicolle de Tunis.

Auteur referent : Mehdi Bellil

Abstract

Complications involving the knee extensor mechanism and patellofemoral joint occur in 1% to 12% of patients following total knee arthroplasty and have major negative effects on patient outcomes and satisfaction. The surgeon must be aware of intraoperative factors that can increase the rate of these problems. This review focuses on how to avoid and how to manage the most commonly encountered problems: patellar and quadriceps tendons disruption and patella fracture.

The goals of this report are to present risk factors that may lead to extensor mechanism complications and provide a treatment algorithm for each of mentioned problems.

I- Introduction

Disruption of the extensor mechanism (EM) is an uncommon but devastating complication after total knee arthroplasty (TKA). It signs the failure of the prosthesis. With a prevalence between 1% and 12% of total knee arthroplasty patients, disruption of the EM can present as quadriceps tendon rupture (0.1%), patella fracture (0.2-2%) or patella tendon rupture (0.17-1.4%) [1]no studies have evaluated the effect of iatrogenic popliteal tendon injury on patient oriented outcome and knee function following TKA. The aims of this study are (1. Intraoperative failure of the EM is usually related to gaining exposure to a stiff knee or over resection of the patella during patella resurfacing. The many available treatment options range from simple suturing to various allograft techniques and includes reconstruction. The purpose of this study was to provide a comprehensive review of the literature on both prevention and management of this complication.

II- Methods

A- Search strategy:

A literature search was performed on February 2021 using PubMed, Web of Science, Scopus and Google Scholars. The databases were searched using the keywords "extensor knee mechanism disruption after total knee arthroplasty", "extensor knee problems after total knee arthroplasty",

"revision surgery after total knee arthroplasty", "extensor mechanism failure after TKA", "complication after TKA." No limit regarding the year of publication and the study design was imposed. We selected articles in English. Two authors (BM and ABA.) independently reviewed the text of each abstract. Full-text versions were obtained to include or exclude the studies. Clinical studies investigating, as declared aim of the study, the results after reconstruction subsequent to extensor mechanism disruption after TKA. We screened the references lists of the studies to find additional relevant publications. All data and results were independently extracted. Levels I, II, III, IV articles were included in our study. Biomechanical studies, case reports, literature reviews, technical notes, and instructional courses were excluded. We also excluded articles reporting data of subjects below 18 years of age. To avoid bias, all the included articles were reviewed and discussed by the authors [2]no studies have evaluated the effect of iatrogenic popliteal tendon injury on patient oriented outcome and knee function following TKA. The aims of this study are (1.

III- Results:

A- Study characteristics:

There were 35 studies that met the inclusion criteria. All of the studies included were retrospective case series with an average follow-up of at least 6 months.

Study selection algorithm is detailed in Figure 1.

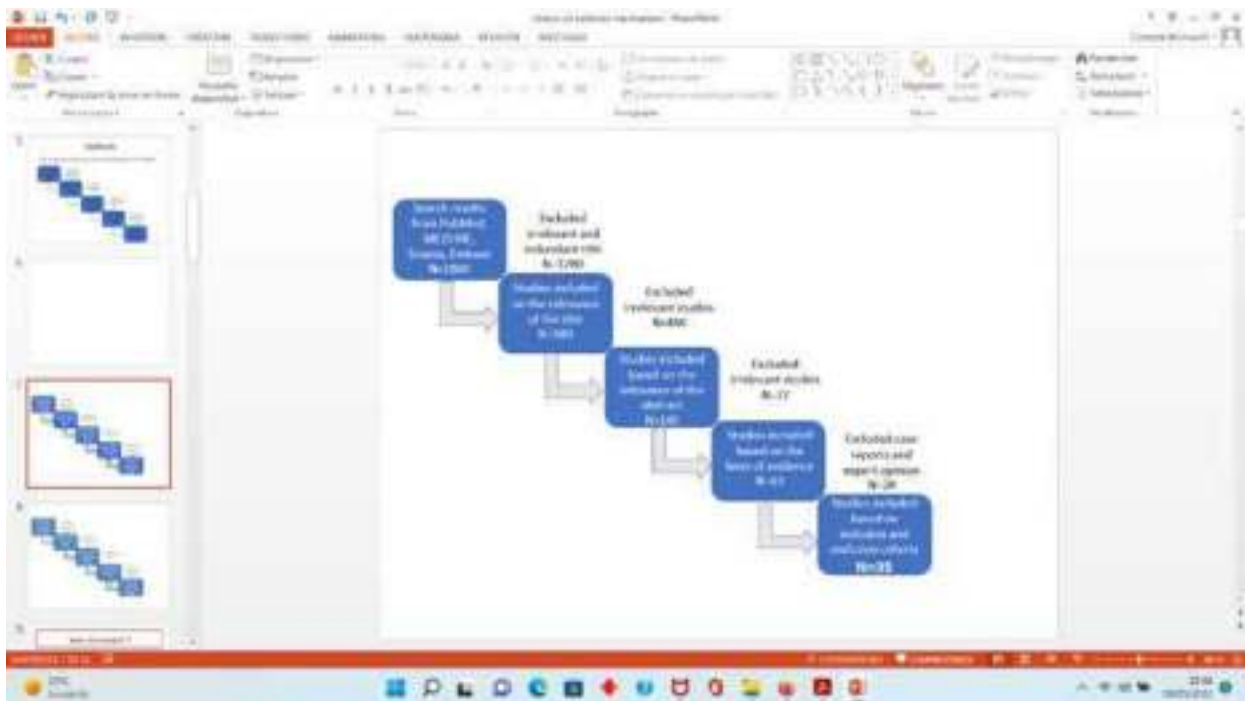


Fig 1 : PRISMA 2009 flow diagram. PRISMA indicates preferred reporting items for systematic reviews and meta-analyses.

IV- Discussion:

Disruption of the extensor mechanism (EM) is one of the most dangerous complications in TKA, with a negative impact on the prosthetic joint function and on survivorship of the implant itself [3]no studies have evaluated the effect of iatrogenic popliteal tendon injury on patient oriented

outcome and knee function following TKA. The aims of this study are (1.

A- To prevent this complication:

First step there are some patients at risk factors such as rheumatic diseases (rheumatoid arthritis, Systemic Lupus Erythematosus), diabetes mellitus, chronic renal failure,

chronic use of corticosteroids all responsible for tendon degenerations who will need to be identified [4]no studies have evaluated the effect of iatrogenic popliteal tendon injury on patient oriented outcome and knee function following TKA. The aims of this study are (1.

B- Second step surgical exposure:

Extensor mechanism failure can occur during surgical exposure of a stiff knee. When performing a medial parapatellar arthrotomy. It is important to leave a sleeve of periosteal tissue medial to the tibial tubercle and carefully elevate a maximum of 40% of the tibial tubercle to reduce the risk of patella tendon avulsion from its insertion. If the knee is stiff preoperatively and access is difficult, it is our routine practice to consider a tibial crest osteotomy to avoid loss of extensor mechanism intraoperatively [5]no studies have evaluated the effect of iatrogenic popliteal tendon injury on patient oriented outcome and knee function following TKA. The aims of this study are (1.

Vascular insult specifically related to the superior lateral genicular artery contributes to the risk, as well [6] no studies have evaluated the effect of iatrogenic popliteal tendon injury on patient oriented outcome and knee function following TKA. The aims of this study are (1. In a study of EM disruption following TKAs with patella resurfacing, all three patients with quadriceps tendon rupture had undergone previous lateral retinacular release, which suggests a possible injury to the superior lateral genicular artery. The authors concluded that, when performing a lateral retinacular release, the surgeon should stay well lateral to the patella and avoid veering toward the quadriceps tendon proximally to avoid the peripatellar anastomosing vessels and the superior lateral genicular artery [7,8]no studies have evaluated the effect of iatrogenic popliteal tendon injury on patient oriented outcome and knee function following TKA. The aims of this study are (1 (Figure 2).

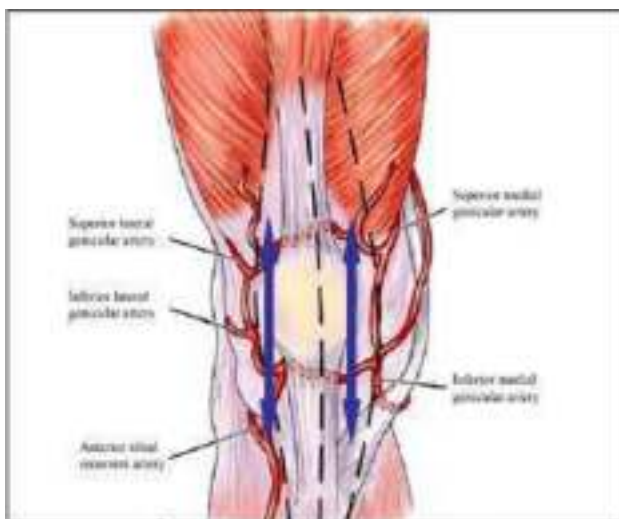


Fig 2 : Diagram of the blood supply to the extensor mechanism disrupted when performing a medial parapatellar arthrotomy and a concomitant lateral parapatellar release.

C- Step three Avoid component malposition:

Component malposition can increase the force going through the extensor mechanism, and the risk of extensor mechanism disruption. Excessive internal rotation of the tibial component, internal rotation of the femoral component, medialization of the femoral component and lateralization of the patella button cause the patella to track on its lateral facet, leading to increased force on the extensor mechanism [9, 10]no studies have evaluated the effect of iatrogenic popliteal tendon injury on patient oriented outcome and knee function following TKA. The aims of this study are (1.

D- Step four Avoid joint line elevation:

A biomechanical study using a validated musculoskeletal model demonstrated that 10 mm of joint line elevation would increase patellofemoral joint contact force by 60% of the body weight and 15 mm of joint line elevation would increase it by 90% during stair climbing [11]no studies have evaluated the effect of iatrogenic popliteal tendon injury on patient oriented outcome and knee function following TKA. The aims of this study are (1.

E- Step five Take care when resurfacing the patella:

The majority of patella fractures occur in the step of resurfacing the patella so we have to not over-resection of the patella and to minimize the risk, a remnant bone thickness of at least 12 mm is recommended [12]no studies have evaluated the effect of iatrogenic popliteal tendon injury on patient oriented outcome and knee function following TKA. The aims of this study are (1.

a) How to manage?

Only partial rupture of patellar or quadriceps tendon can be treated conservatively in an extension splint or plaster for six weeks [13]no studies have evaluated the effect of iatrogenic popliteal tendon injury on patient oriented outcome and knee function following TKA. The aims of this study are (1.

b) Tendon Disruption

- > Primary Repair: Rand and al performed primary repair for patellar tendon rupture using a variety of fixation methods, including suture fixation and staple fixation. The authors reported poor results with both of these techniques [14]no studies have evaluated the effect of iatrogenic popliteal tendon injury on patient oriented outcome and knee function following TKA. The aims of this study are (1. Surgical repair of a complete rupture of the quadriceps tendon had limited success too [15]no studies have evaluated the effect of iatrogenic popliteal tendon injury on patient oriented outcome and knee function following TKA. The aims of this study are (1.
- > Types of Reconstruction: Multiple options to restore active knee extension have been described, including autograft tendon augmentation using the hamstrings,

allograft reconstruction, synthetic mesh augmentation, gastrocnemius transposition flaps, and turndown of the quadriceps tendon. There is no consensus in the literature as to the type of extensor mechanism reconstruction that yields the best results. Treatment should be tailored to the type of injury and patient factors.

The semitendinosus tendon is one of the more commonly used structures. Van der Bracht described a technique that involved a posteromedial incision through which the semitendinosus tendon is divided at its musculotendinous junction in addition to the standard midline incision used for knee arthroplasty. The distal tibial attachment of the tendon is preserved. After the free end of the proximal tendon is subcutaneously brought through the anterior wound, it is tunneled through a 5-mm drill hole in the patella that was made transversely in a medial-to-lateral direction. The free end of the tibia is then secured to itself or to the proximal tibia. In some instances, the gracilis is used to augment the semitendinosus tendon ^[16]no studies have evaluated the effect of iatrogenic popliteal tendon injury on patient oriented outcome and knee function following TKA. The aims of this study are (1. Busfield et al ^[17]no studies have evaluated the effect of iatrogenic popliteal tendon injury on patient oriented outcome and knee function following TKA. The aims of this study are (1 reported on the use of medial gastrocnemius rotational flaps for reconstruction of the EM. The technique involves mobilizing the medial half of the gastrocnemius muscle to cover the proximal anterior aspect of the tibia, thus serving as an anchor point to which the residual EM can be secured. The distal extent of the mobilization is the musculotendinous junction of the Achilles tendon. The extended medial gastrocnemius flap is a variation of the procedure in which the medial one third to one half of the tendon is mobilized with the muscle. The added length provided by the Achilles tendon allows reconstruction of more proximally disrupted EMs ^[17]no studies have evaluated the effect of iatrogenic popliteal tendon injury on patient oriented outcome and knee function following TKA. The aims of this study are (1. Zribi et al reported the use of fascia lata in two cases with an anterior way and a lateral one, with good outcome ^[18]no studies have evaluated the effect of iatrogenic popliteal tendon injury on patient oriented outcome and knee function following TKA. The aims of this study are (1.

c) Patella fracture

> The majority of patella fractures after TKA occur when we resurfacing the patella. The fracture must be fixed with tension band wiring or screws fixation ^[19]no studies have evaluated the effect of iatrogenic popliteal tendon injury on patient oriented outcome and knee function following TKA. The aims of this study are (1.

tures of extensor mechanism should be repaired with augmentation to reduce risk of failure. Reconstruction of the extensor mechanism can be performed with autograft, allograft or synthetic graft. Management of patella fracture during resurfacing time must be fixed.

VI- References

- 1- Vajapey SP, Blackwell RE, Maki AJ, Miller TL. Treatment of Extensor Tendon Disruption After Total Knee Arthroplasty: A Systematic Review. *J Arthroplasty* 2019;34(6):1279-1286.
- 2- The Centre for Evidence-Based Medicine. Available from: <https://www.cebm.net/>
- 3- Bates MD, Springer BD. Extensor mechanism disruption after total knee arthroplasty. *J Am Acad Orthop Surg* 2015;23:95-106.
- 4- Rosenberg AG. Management of extensor mechanism rupture after TKA. *J Bone Joint Surg Br* 2012;94:116-19.
- 5- Ng J, Balcells-Nolla P, James PJ, Bloch BV. Extensor mechanism failure in total knee arthroplasty. *EFORT Open Rev* 2021;6(3):181-188.
- 6- Papalia R, Vasta S, D'Adamo S, Albo E, Maffulli N, Denaro V. Complications involving the extensor mechanism after total knee arthroplasty. *Knee Surg Sports Traumatol Arthrosc* 2015;23(12):3501-15.
- 7- De Franco C, de Matteo V, Lenzi M, Marano E, Festa E, Balato G et al. The active knee extension after extensor mechanism reconstruction using allograft is not influenced by "early mobilization": a systematic review and meta-analysis. *J Orthop Surg Res* 2022;17(1):153.
- 8- Pawar U, Rao KN, Sundaram PS, Thilak J, Varghese J. Scintigraphic assessment of patellar viability in total knee arthroplasty after lateral release. *J Arthroplasty* 2009 ;24:636-40.
- 9- Assiotis A, To K, Morgan-Jones R, Pengas IP, Khan W. Patellar complications following total knee arthroplasty: a review of the current literature. *Eur J Orthop SurgTraumatol* 2019;29:1605–1615.
- 10- Matz J, Lanting BA, Howard JL. Understanding the patellofemoral joint in total knee arthroplasty. *Can J Surg* 2019;62:57–65.
- 11- König C, Sharenkov A, Matziolis G, Taylor WR, Perka C, Heller MO et al. Joint line elevation in revision TKA leads to increased patellofemoral contact forces. *J Orthop Res* 2010;28:1–5.
- 12- Putman S, Boureau F, Girard J, Migaud H, Pasquier G. Patellar complications after total knee arthroplasty. *Orthop Traumatol Surg Res* 2019;105(1S):S43-S51.
- 13- Ormazza A, Moreta J, Mosquera J, de Ugarte OS, Mozos JL. Chronic Quadriceps Tendon Rupture After Total Knee Arthroplasty Augmented With Synthetic Mesh. *Orthopedics* 2017; 40(1):38-42.
- 14- Rand JA, Morrey BF, Bryan RS: Patellar tendon rupture after total knee arthroplasty. *Clin Orthop Relat Res* 1989; 244:233-238.
- 15- Vaishya R, Agarwal AK, Vijay V. Extensor mechanism disruption after total knee arthroplasty: a case series and review of literature. *Cureus* 2016;8(2):e479.
- 16- Van der Bracht H, Verdonk R, Stuyts B. Augmentation of a patellar tendon repair with an autologous semitendinosus graft. *Acta Orthop Belg* 2009;75(3):417-9.
- 17- Busfield BT, Huffman GR, Nahai F, Hoffman W, Ries MD: Extended medial gastrocnemius rotational flap for treatment of chronic knee extensor mechanism deficiency in patients with and without total knee arthroplasty. *Clin Orthop Relat Res* 2004; 428:190-197.
- 18- Zribi W, Abdelhedi O, Jmal MM, Kammoun MH, Abid A, Keskes K et al. La reconstruction de la rupture du tendon patellaire après prothèse totale du genou par le fascia lata. *Tun Orthop* 2022; 10(1) :40-43
- 19- Ortiguera CJ, Berry DJ. Patellar fracture after total knee arthroplasty. *J Bone Jt Surg - Ser A* 2002;84:532–540.

V- Conclusions:

Extensor mechanism disruption after total knee arthroplasty is a complication with high morbidity. Acute rup-



Managing an iatrogenic injury of medial collateral ligament during TKA

Khaled Zitouna & Groupe hanche et genou de la SOTCOT

Orthopedic department-La Rabta Hospital-Tunis

Auteur referent : Khaled Zitouna

Orthopedic department-La Rabta Hospital-Tunis

Groupe hanche et genou de la SOTCOT

ABSTRACT

Loss of the integrity of the medial collateral ligament during total knee arthroplasty (TKA) can lead to instability, loosening, and accelerated polyethylene wear.

The aim of this study was to review the available literature to know how to manage an MCL injury during TKA.

We realized a literature search on pubmed with the use of the two Medical Subject Heading terms: "medial collateral ligament" and « arthroplasty replacement knee ». One author screened the title and abstract of each article using predetermined eligibility criteria. A total of 32 articles were found. After eliminating duplicates, and articles that did not satisfy the selection criteria, 8 articles were selected (1 meta-analysis, 6 observational studies and 1 case report). The studies selected were on primary cemented TKA and had clearly documented an acute MCL injury recognized intra operatively and the management chosen.

In case of iatrogenic injuries, treatment choices include primary repair, augmentation, use of more constrained implants, or a combination of the previous treatment options

There is still controversy regarding the ideal method of treatment of intra operative MCL injuries. No consensus has been reached to the management of this injury. Different solutions and strategies can be integrated and adopted flexibly by surgeons.

I- INTRODUCTION

Medial collateral Ligament (MCL) Integrity is crucial for the proper function and longevity of non constrained total knee arthroplasty (TKA). MCL injury during primary TKA is a recognized complication potentially resulting in frontal instability, suboptimal patient outcomes and a higher rate of revision or re-operation. Inconsistent recommendations throughout literature have made the approach to managing this complication problematic.

We aim to answer four questions: which patients are at risk? When does the injury occur? The level of section and last, what do I do when this happens?

The aim of this study was to review the available literature to know how manage an MCL injury during TKA.

II- METHODS

We started a literature search in April-25-2022 on pubmed. We used the two Medical Subject Heading terms: "medial collateral ligament and « arthroplasty replacement knee ». We included only English-language articles, published at 5 past years and human non cadaveric. The electronic search was complemented by searching manually the reference lists of the articles found.

The exclusion criteria were: revision knee replacement, biomechanics, conference abstracts, comments and reports of undefined MCL injuries.

The studies selected were on primary cemented TKA and had clearly documented an acute MCL injury recognized intra operatively and the management chosen. Data extraction of all included studies was performed by one author (ZK).

III- RESULTS

Following the search strategy described above, a total of 32 relevant papers were initially screened from pubmed. By reading the titles and abstracts, 20 studies that did not meet our requirements were removed, leaving 12 articles for further reading in full-text. Finally, 8 articles were included (Figure 1).

Among these studies, we found 1 meta-analysis [1], 6 observational series [2-8] and 1 case report [9].

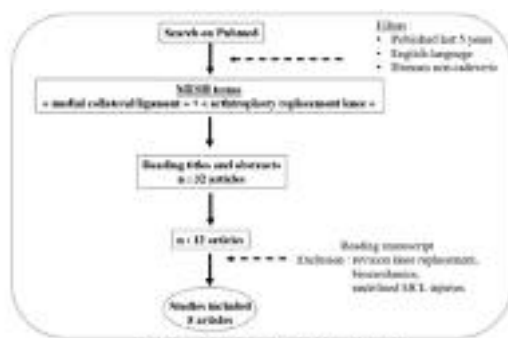


Figure 1 - a flowchart of our literature search strategy

Fig : a flowchart of our litterature search strategy

IV- DISCUSSION

Failure to repair MCL injury or to change the type of prosthesis to a more constrained design results in marked risks of knee instability, asymmetric accelerated polyethylene wear, and extremely early loosening.

Jihao li [1] in a meta-analysis published in 2021, aimed to determine whether MCL injury influences postoperative outcomes of patients undergoing TKA. Ten studies were included.

A total of 376 knees with MCL injury were studied in comparison with 5025 knees in the control group with intact ligament. Among them, 166 knees had an intra operative injury with tear in the mid-substance, while the other 220 knees were avulsion injuries.

Pooled data showed significant \neq between the 2 groups in terms of Knee Score Society, Knee Fonction Score, and range of motion, complications and revision rates.

The authors conclude that injury to the MCL during TKA significantly affects surgical outcomes. They don't found a consensus on the optimal management [1].

Risk factors for MCL iatrogenic injury during knee arthroplasty include morbid obesity and severe varus deformities in patients who have undergone previous knee surgery or that have consistent medial condyle bone defects [7].

Injury to the MCL during primary TKA may be caused during tibial or medial femoral condylar bone resection. Avulsion of the tibial or femoral insertions of the MCL may occur during high flexion in exposing the knee joint, inappropriately placed medial joint line retractors or by overly vigorous varus-valgus stressing of implants to assess stability. Bone avulsion injury is the most frequent injury 59% [1].

In case of iatrogenic injuries, treatment choices include primary repair, augmentation, use of more constrained implants, or a combination of the previous treatment options

Previous findings had shown that the MCL had a good ability to heal after injury. Therefore, some scholars adopted for a conservative approach and reported good clinical results [2, 3]

For avulsion, an attempt of bone reinsertion is done. We can use some type of tools like staples [4] or anchor [5]. Ni [6] used a screw with rectangular spiked washer. For transection, a direct suture is the first choice. In the case of which the quality of remaining tendon is weak, suspicion of stretching or persistent gap between both ligament ends an augmentation can be used. Some authors propose a tendon graft with semitendinous [7], or a meniscus graft [8]. Inserting a thicker polyethylene liner or conversion to an implant with greater constraint are a possible management options in case of coronal plane stability is not achieved.

We found only 1 systematic review that focused on MCL lesion management in TKA. This work is published in 2014 [10]. The aim of this study was to compare outcomes following repair or reconstruction of recognized MCL injury to cases where additional constraint was used. A minimum of 5

patients and over at least 12 months from time of index operation was required. Five articles (retrospective studies) were included: 84 injuries in 5355 TKA (incidence: 1.5%), 28 mid substance disruption versus 56 bony avulsion, 37 increased constraint and 37 direct repair.

The conclusion of the authors is that they are unable to reach a definitive recommendation for all patients. Direct repair with or without augmentation is an acceptable alternative. Where the MCL repair is prone to stretching, tissue quality is poor or in the elderly, conversion to a semi constrained unlinked implant is preferable.

Postoperative management can be started without activity or weight bearing restriction. In direct repair (+/-) augmentation, addition of a unlocked hinged knee brace for 4-6 weeks would seem prudent.

However, there are some limitations to these studies. First, there are, no prospective no randomised article. Then, the studies include small sample size. Finally, no precise objective technique was used to measure joint stability.

Finally, we may propose this strategy. If a bony avulsion of MCL occurs during TKA, a transosseous reinsertion should be the first option fixed with staples or anchor. If it is a mid substance lesion, direct repair with or without augmentation is preferred. In both cases, if the knee is still unstable, thicker polyethylene is the next choice. Implant with greater constraint must remain the last alternative method.

V- CONCLUSION

MCL injury during TKA significantly affects surgical outcomes. Obesity and significant varus are the most contributing factors. Bone avulsion is the most frequent lesion and it seen after large medial release or brutal implant reduction. Interstitial lesions occur due to saw blade. Conservative treatment is the first option. Implant with greater constraint is the last alternative method. Most appropriate method is still debatable.

VI- REFERENCES

- 1- Li J, Yan Z, Lv Y, Li Y, Ye P, Feng W et al. Impact of intraoperative medial collateral ligament injury on outcomes after total knee arthroplasty: a meta-analysis and systematic review. *J Orthop Surg Res* 2021 ; 16(1) : 686.
- 2- Choi YJ, Lee KW, Seo DK, Lee SK, Kim SB, Lee HI. Conservative Management after Intraoperative Over-Release of the Medial Collateral Ligament from its Tibial Insertion Site in Patients Undergoing Total Knee Arthroplasty. *J Knee Surg* 2018;31(8):786-91.
- 3- Motiffard M, Sheikhabaei E, Piri Ardakani M, Cheraghsahar H, Shahzamani A. Intraoperative repair for iatrogenic MCL tear due to medial pie-crusting in TKA yields satisfactory mid-term outcomes. *Knee Surg Sports Traumatol Arthrosc* 2021;29(10):3246-53.
- 4- Jin C, Zhao JY, Santoso A, Song EK, Chan CK, Seon JK et al. Primary repair for injury of medial collateral ligament during total-knee arthroplasty. *Medicine (Baltimore)* 2019; 98(39):e17134.
- 5- White KT, Fleischman A, Ackerman CT, Chen AF, Rothman RH. Managing Superficial Distal Medial Collateral Ligament Insufficiency in Primary Total Knee Arthroplasty Using Bone Staples. *J Knee Surg* 2019;32(9):900-5.
- 6- Ni M, Sun J, Fu J, Du Y, Shen J, Chen J et al. Management of Medial Collateral Ligament Insufficiency During Total Knee Arthroplasty with a Screw and Rectangular Spiked Washer: A Case Series of 14 Patients. *Orthop Surg* 2020;12(6):1784-91.
- 7- Wang X, Liu H, Cao P, Chang Liu C, Dong Z, Fei Wang F et al. Clinical outcomes of medial collateral ligament injury in total knee arthroplasty. *Medicine* 2017;96(30): e7617
- 8- Sun C, Rong W, Du R, Wu S, Liu P, Cai X et al. Meniscus Graft Augmentation for a Mid substance Tear of the Medial Collateral Ligament during Total Knee Arthroplasty. *J Knee Surg* 2022;35(4):449-55.
- 9- He A, Mao Y, Liu W, Zhang X. A novel reconstruction strategy for medial collateral ligament during total knee arthroplasty. *Asian J Surg* 2021;44(1) : 407-8.
- 10- Della Torre PK, Stephens A, Oh HL, Kamra A, Zicat B, Walker P. Management of Medial Collateral Ligament Injury During Primary Total Knee Arthroplasty: A Systematic Review. *Reconstructive Review* 2014 ;4(2) : 17-23.



Isolated iatrogenic lesions of the popliteus tendon during total knee arthroplasty

Ameni Ammar¹, Oussama Abcha¹, Hamdi Grami¹, Karim Belkahla¹, Mohamed Bouabdellah², Karim Bouattour³.

Hip-Knee Group of SOTCOT. Trauma emergency department. Orthopaedics Institute M.T. Kassab. La Manouba. Tunisia

Hip-Knee Group of SOTCOT. Orthopaedics department. Charles Nicole Hospital. Tunis. Tunisia.

Hip-Knee Group of SOTCOT. Orthopaedics department. Sahloul Hospital. Sousse. Tunisia.

Auteur referent : Ameni Ammar

Hip-Knee Group of SOTCOT. Trauma emergency department. Orthopaedics Institute M.T. Kassab. La Manouba. Tunisia.

Email : ameniammar777@gmail.com

Abstract

The aim of this literature review was to determine the impact of an isolated iatrogenic lesion of the popliteus tendon during total knee arthroplasty surgery on the stability and function of the knee. We did a bibliographic search on "PubMed", and "Cochrane". Two reviewers independently screened the title and abstract of each article using predetermined eligibility criteria. A total of 157 articles were found. After eliminating duplicates, and articles that did not satisfy the selection criteria, four articles were selected.

The four articles selected were distributed as follows: Two retrospective studies, one retrospective study combined with a cadaveric study, and one blinded randomized clinical trial combined with a cadaveric study. Finally, we concluded that the isolated section of the popliteus tendon does not seem to modify the static stability of the knee. However, it can cause a decrease in long-term functional scores. More work is needed to better understand the impact of iatrogenic lesions of the popliteus tendon during total knee arthroplasty on knee stability and long-term function.

I- INTRODUCTION

The popliteus tendon (PT) is known to have an important role in the stability of the postero-lateral corner of the knee. Its role in the stability of the total knee arthroplasty (TKA) is still controversial. Iatrogenic injury of the PT during TKA is an intraoperative incident that has been little studied in the literature. Its frequency is very variable: from 2.2%^[1] no studies have evaluated the effect of iatrogenic popliteal tendon injury on patient oriented outcome and knee function following TKA. The aims of this study are (1 to 52%^[2]. The functional consequences of this incident have not yet been elucidated. Our aim was to determine the repercussions of an iatrogenic lesion of the PT during TKA with genu-varus, on the stability and on the function of the knee.

II- METHODS:

A- Data sources and search strategy:

A comprehensive literature search was undertaken via two key databases: MEDLINE, and Cochrane Library for all years. Two reviewers independently screened the title and abstract of each article using predetermined eligibility criteria (see below). Discrepancies were resolved via discussion and consensus. The electronic search was complemented by searching manually the reference lists of the articles found.

B- Eligibility criteria:

We included in our search all articles that studied the functional impact of isolated iatrogenic traumatic lesions of the PT during TKA with genu-varus. We didn't included articles that studied TKA with genu-valgus. We excluded articles that studied non-traumatic lesions of the PT, related to dysfunctions caused by impingements of the PT with bony or prosthetic structures. we excluded articles that report PT injuries associated with others ligament or tendon injuries of the knee during TKA. We excluded also cadaveric studies.

Full text copies were retrieved for articles that were not excluded based on the title and abstract, and eligibility criteria were applied by the same reviewers.

III- RESULTS:

A total of 157 articles were found in the electronic database search (Figure 1). After removing duplicates, screening all titles and abstracts, 11 publications were assessed in full. After removing a further 7 publications that did not satisfy the selection criteria, only four publications were included (Figure 1).

Figure 1: A flowchart of the search strategy used in this review.

The four articles selected were distributed as follows: one blinded randomized clinical trial combined with a cadaveric study (evidence level at 2)^[3], two retrospective studies^[1,2] no studies have evaluated the effect of iatrogenic

popliteal tendon injury on patient oriented outcome and knee function following TKA. The aims of this study are (1, and one retrospective study combined with a cadaveric study (evidence level at 3)^[4].

Among these studies, one article compared the Prevalence of popliteus tendon injuries between conventional and high-flex TKA^[4], two studies worked on postero-stabilized TKA (PS)^[1,3] no studies have evaluated the effect of iatrogenic popliteal tendon injury on patient oriented outcome and knee function following TKA. The aims of this study are (1, and one study^[2] worked on heterogeneous series including postero-stabilized TKA and TKA retaining the posterior cruciate ligament (PCL). The results of these studies were summarized in Table I.

Table I: Characteristics of included studies

| Authors | Type of study | Evidence Level | Number of cases | Conclusion |
|-----------------------|--|----------------|---|---|
| Apinyankul (2020) | Retrospective study + Cadaveric study | III | Phase 1 (Clinical study) 132 patients: 87 conventional design TKAs / 45 high-flex design TKAs. Phase 2: cadaveric study (18 cadavers were dissected to reveal 36 PT origin sites). | High-flex TKA prosthesis with thicker posterior condyle relates to higher possibility of PT origin injury compared to standard one. |
| Aki (2016) | Retrospective case-control study | III | 275 TKA: 200 with PCL conserved/ 75 PS | Partial or total excision of the PT femoral footprint was identified in 52% of the knees. Risk Factors: Thick resection of the distal femoral condyle and small knees. |
| Vito de Simone (2012) | Retrospective comparative study | III | 15 TKA PS with iatrogenic section of PT / 666 TKA with intact PT. | An iatrogenic section of the PT leads to a decrease in the IKS scores after 2 to 3 years. Risk factors: Small knees. |
| Kesman (2011) | Randomized blind trial + cadaveric study | II | 18 TKA PS randomized into 2 groups. + 3 cadaverous knees | The section of the PT has no effect on the stability of the knee. |

TKA: total knee replacement; PCL: posterior cruciate ligament; PS: postero-stabilized; PT: popliteal tendon; IKS: International Knee Society

IV- DISCUSSION

Iatrogenic injury of the popliteus tendon (PT) during total knee arthroplasty (TKA) is an intraoperative incident that has been little studied in the literature. Its frequency is very variable, and we think that it is under estimated.

There are two types of iatrogenic lesions of PT during TKA: partial or total iatrogenic transection of the tendon and partial or total resection of its footprint.

Total intraoperative iatrogenic transection of PT was reported in 15 cases among 681 TKA (2.2 %) in the series of De Simone and al^[1] no studies have evaluated the effect of iatrogenic popliteal tendon injury on patient oriented outcome and knee function following TKA. The aims of this study are (1. Aki and al^[2] found that partial or complete resection of the PT femoral footprint was identified in 52% of TKA.

A- Risk factors:

Risk factors for excision of the PT femoral footprint included: female gender and a reduced anteroposterior knee diameter, according to Takahashi and al^[6], as well as thick resection of the distal femoral condyle and short stature of the patient according to Aki^[2] and Apinyankul^[4].

Apinyankul and al^[4], demonstrated that High-flex TKA prosthesis with thicker posterior condyle relates to higher possibility of popliteal tendon origin injury compared to standard one. According to the cadaveric study by Takahashi and al^[6], for some TKA designs, the femoral footprint of PT can inevitably be excised, regardless of technical problems. According to this study, the LCS system (low contact stress) seemed to preserve the insertion of PT.

Risk factors of iatrogenic section of the PT included small knees^[1] no studies have evaluated the effect of iatrogenic popliteal tendon injury on patient oriented outcome and knee function following TKA. The aims of this study are (1 and a shorter distance between the PT and the distal articular surface of the femur^[6]. According to Herregodts^[7] the motion of the oscillating saw with respect to the tibia was recorded. The distance of the outer point of this cutting portion to the edge of the bone was defined as the excursion of the oscillating saw. The excursion of the sawblade was evaluated in six zones containing the following structures: medial collateral ligament (MCL, the risk of PT injury by the oscillating saw is related to the skill level of the surgeon.

B- Effect of PT injury on knee stability after TKA:

The effect of PT injury on knee stability during TKA was studied in only one single article: the randomized blind trial of Kesman and al^[3].

Kesman and al^[3] did not document any difference in the subjective stability of the knee after section of the PT during postero-stabilized TKA. Kesman and al^[3] also carried out a cadaveric study on three knees. There was no change in the distribution of charges between the medial and lateral tibial plateau after the PT section when the knee is near the extension. Finally, they concluded that the PT section had no effect on the stability of the knee during TKA. However, they did not assess the effect of the PT section on the knee in flexion.

In agreement with the conclusion of Kesman and al^[3], some cadaver studies concluded also that there was no effect on static knee stability after PT section, in both postero-stabilized TKAs^[8,9] and TKAs retaining the PCL^[10]. According to Kanamya and al^[8], a significant effect was noted only when the other postero-lateral structures were sectioned. For Ghosh and al^[9], above 90° of flexion, the laxity increases significantly.

C- Effect of iatrogenic lesions of PT on knee function:

The effect of iatrogenic lesions of PT on knee function was studied in a single article published by De Simone and al^[1] no studies have evaluated the effect of iatrogenic

popliteal tendon injury on patient oriented outcome and knee function following TKA. The aims of this study are (1. The author carried out a retrospective study which compared between the functional result of 15 patients having an iatrogenic section of PT and the functional result of 666 patients having intact PT. All TKAs were postero-stabilized. No effort has been made to repair the PT. De Simone and al^[1] no studies have evaluated the effect of iatrogenic popliteal tendon injury on patient oriented outcome and knee function following TKA. The aims of this study are (1 concluded that a complete intraoperative section of PT resulted in a decrease in IKS (International Knee Society) functional scores after two to three years postoperatively.

D- Strengths and limitations of this review :

In this review, two of the co-authors were responsible for identifying relevant studies, extracting the data, appraising the quality of the evidence and synthesising the findings. This is a clear strength of the review, but, there are limitations that warrant consideration. First, only one RCT was included for evaluation. The included RCT, which was rated as high quality (Level 2), did not assess the effect of the PT section on the knee in flexion. This review does highlight the need of more evidence-based research in this subject.

V- CONCLUSION

During total knee arthroplasty, two types of iatrogenic lesions of the PT can be seen: partial or total transection of the tendon and partial or total resection of its footprint. The risk factors for iatrogenic lesions of PT mentioned in the literature are: female gender, small knees and thicker resection of the external femoral condyle. The isolated section of the PT does not seem to affect the static stability of the knee after TKA. However, it can cause a decrease in long-term functional scores. More work is needed to better understand the repercussions of iatrogenic lesions of PT during TKA on the stability of the knee and its function.

VI- REFERENCES

- 1- de Simone V, Demey G, Magnussen RA, Lustig S, Servien E, Neyret P. Iatrogenic popliteus tendon injury during total knee arthroplasty results in decreased knee function two to three years postoperatively. *Int Orthop*. 2012 ;36(10) :2061–2065.
- 2- Aki T, Sugita T, Takahashi A, Aizawa T, Kamimura M, Sasaki A, et al. Femoral footprint of the popliteus tendon may be at the risk of damage during total knee arthroplasty. *Knee Surg Sports Traumatol Arthrosc*. 2017;25(12):3718–3722.
- 3- Kesman TJ, Kaufman KR, Trousdale RT. Popliteus tendon resection during total knee arthroplasty: an observational report. *Clin Orthop Relat Res*. 2011;469(1):76–81.
- 4- Apinyankul R, Sae-Jung S, Phruetthiphath O-A. Increasing posterior condyle cut for high-flex knee prosthesis may injure popliteus tendon origin: A comparison between real clinical setting and cadaveric study. *J Orthop*. 2020 ;22 :194–197.
- 5- Takahashi A, Sugita T, Aizawa T, Chiba D, Kamimura M, Aki T, et al. Potential risk of excising the femoral insertion of the popliteus tendon during primary total knee arthroplasty: a biometric study. *J Orthop Sci*. 2015;20(6):1030–1035.
- 6- Tantavisut S, Tanavalee A, Ngarmukos S, Limtrakul A, Wilairatana V, Wangroongsut Y. Gap changes after popliteus-tendon resection in PS-TKA: a cadaveric study in Thai female knees. *Knee*. 2012;19(5):597–600.

- 7- Herregodts S, Verhaeghe M, Paridaens R, Herregodts J, Vermue H, Arnout N, et al. Soft-tissue penetration of the oscillating saw during tibial resection in total knee arthroplasty. *Bone Joint J.* 2020;102-B(10):1324–1330.
- 8- Kanamiya T, Whiteside LA, Nakamura T, Mihalko WM, Steiger J, Naito M. Ranawat Award paper. Effect of selective lateral ligament release on stability in knee arthroplasty. *Clin Orthop Relat Res.* 2002;(404):24–31.
- 9- Ghosh KM, Hunt N, Blain A, Athwal KK, Longstaff L, Amis AA, et al. Isolated popliteus tendon injury does not lead to abnormal laxity in posterior-stabilised total knee arthroplasty. *Knee Surg Sports Traumatol Arthrosc.* 2015;23(6):1763–1769.
- 10- Athwal KK, El Daou H, Lord B, Davies AJ, Manning W, Rodriguez Y Baena F, et al. Lateral soft-tissue structures contribute to cruciate-retaining total knee arthroplasty stability. *J Orthop Res.* 2017;35(9):1902–1909.



Intraoperative fracture fixation during primary total knee arthroplasty

Mourad Hammami, Baha eddine Cherif, et le groupe Hanche et Genou de la SOTCOT

Auteur referent : Mourad Hammami

Service d'orthopédie, hôpital de Médenine, Tunisie
hammami.mourad@yahoo.fr

ABSTRACT

Introduction: Intraoperative fracture is a rare complication of total knee arthroplasty (TKA) with no clear consensus on the treatment plan due to limited literature on the subject. We studied different articles to further understand this complication and how to manage it.

Methods: Multiple Databases were searched using specific keywords, and after further scanning and exclusion process, we limited the work to 10 articles.

Results: The reported incidence varied from 0.2% to 4.4% according to different studies with a higher incidence in female (male to female ratio of 0.4). Posterior stabilized (PS) TKA was among the risk factors associated with higher incidence of intra-operative femoral fractures, along with Rheumatoid arthritis and osteoporosis. Timing of occurrence and location of the intra-operative fractures can vary widely, with femoral fractures being the most frequent (60%) and fractures occurring more commonly during bone preparation and trialing. Management of these fractures has no clear consensus but is based on the basic principles of fracture fixation, with a multitude of options made available like screw and plate fixation and stemmed implants.

Conclusion: Intraoperative fracture during primary TKA is a rare underestimated complication with good prognosis after fracture fixation and little to no long term implications.

RESUME

Introduction : Les fractures peropératoires lors d'une PTG de première intention sont des complications rares, sans plan de prise en charge bien codifié à cause du nombre limité d'articles qui portent sur ce sujet encore mal étudié. Nous avons sélectionné les articles pertinents pour mieux comprendre cette complication et comment la prendre en charge.

Méthodes : Plusieurs bases de données ont été analysées et la recherche a été faite en se basant sur des mots clés sous-mentionnés. Après la filtration et l'exclusion, on a retenu finalement 10 articles.

Résultats : L'incidence rapporté varie de 0.2% à 4.4% selon les différentes études avec une prédominance féminine (sex ratio = 0.4). Les prothèses postéro-stabilisées, ainsi que l'arthrite rhumatoïde et l'ostéoporose, font partie des facteurs de risques de ces fractures. Le temps et la localisation préférentielle de ces fractures varient beaucoup avec une prédominance nette de la localisation fémorale à 60%. La phase la plus pourvoyeuse de fractures est en général la phase de coupes osseuses, suivie par la mise en place de prothèse d'essai. La prise en charge de cette complication n'a pas de consensus mais suit les règles de base de l'ostéosynthèse avec plusieurs options qui sont disponibles au chirurgien (plaques, vis, prothèse à quille longue...).

Conclusion : Les fractures peropératoires lors d'une PTG de première intention sont des complications rares et sous-estimées, avec un bon pronostic après l'ostéosynthèse sans conséquences à long terme dans la vaste majorité des cas.

I- INTRODUCTION

Even though TKA is one of the most commonly performed surgeries, intraoperative fracture is one of the rare complications. It's sometimes underestimated and there's no clear consensus on the treatment plan. While intraoperative fracture during revision knee arthroplasty has been well documented, there is limited literature on fractures occurring during primary knee arthroplasty. The purpose of this work, after going through the different studies included, is to clearly define the predisposing factors, incidence, and characteristics of the fracture itself and to arrive at a consensus on the management and prevention of intra-operative fractures during primary knee arthroplasty.

II- METHODS

The PubMed/Medline, Cochrane, Scopus and Embase databases were searched using keywords : Intra-operative fracture, Distal femoral fracture, Tibial fracture, Primary total knee arthroplasty.

A- Eligibility criteria

we included in our work articles that studied femoral and tibial fractures during or immediately after primary total knee arthroplasty. We didn't include articles that studied post-operative fractures in TKA or patella fractures. We also excluded articles that studied revision TKA.

A total of 158 articles were retrieved and after further filtration and exclusion processing, 10 articles that evaluated intra-operative fractures in primary total knee arthroplasty were included for the review (Fig 1).

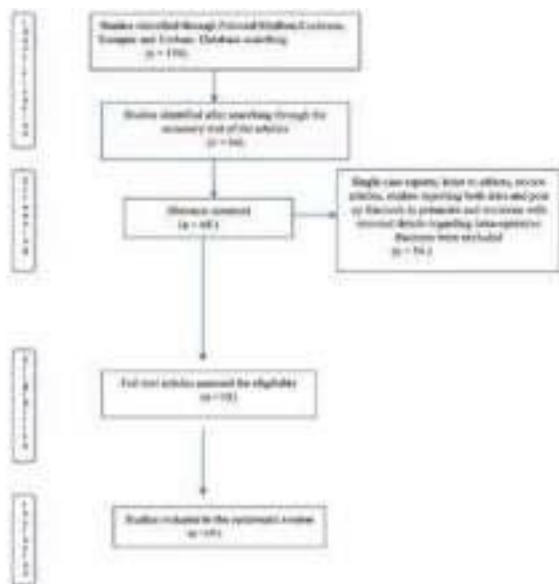


Figure 1: Flowchart of the search strategy

III- RESULTS

The reported incidence of intra-operative fractures varied from 0.2% to 4.4%. A higher incidence in female patients with a male to female ratio of 0.4 was reported. The mean age of the patients is 60 years with a range of 45.5-73.3 years. The most common indication for TKA was

primary osteoarthritis (57.4%). Posterior stabilized (PS) total knee arthroplasty was associated with higher risk of intra-operative femoral fractures by many authors. Other risk factors included Rheumatoid arthritis, osteoporosis, advanced age and chronic steroid use. Felix et al [1] classified periprosthetic fractures of the tibia into 4 types based on their location and subdivided into type A, B and C with the last one being intraoperative fractures. However, we didn't find any particular classification for femoral fractures. Timing of occurrence and location of the intra-operative fractures can vary widely, with femoral fractures occurring more commonly during bone preparation (39%), trialing (30%) and impaction of the final implant and tibial fractures occurring during preparation for the tibial keel (37%) and impaction of the tibial component (53%). Overall, 60% of fractures were femoral.

There was no consensus among authors on the treatment plan and management of fractures, but overall a multitude of fracture fixation options was exercised, and treatments went from no further intervention in non displaced intercondylar fractures to a distal femoral replacement in highly comminuted fractures.

There was a variation in post-op protocol among the different studies, as 4 authors opted for a non weight bearing period of 6 to 8 weeks, and 3 others allowing full weight bearing and ROM with crutches or a walking frame. Long term, there was no statistically significant difference in comparison with patients who had no intraoperative complications, all the authors reported radiological healing except for one complex tibial fracture, and they all reported clinical score improvements similar to that of the series of patients with no fractures.

IV- DISCUSSION

Intra-operative fracture during primary total knee arthroplasty is uncommon and there is limited literature on this topic. We identified incidence ranging from 0.2% to 4.4% but this may be underestimated (some fractures that had no clinical significance went unnoticed) [2].

Similar to revision knee arthroplasty surgery, osteoporosis, rheumatoid arthritis, advanced age, female gender, severe pre-operative bone deformities, chronic steroid use, posterior-stabilized knee arthroplasty and metabolic bone disorders have been identified to be important risk factors for intra-operative fractures during primary knee arthroplasty [3-6]. The intercondylar notch cut acts as a stress riser by decreasing the strength of the femoral condylar bone thus leading to fractures. Similarly, if the implant or the trial are inserted or extracted in a slight varus or valgus angulation it results in stresses applied to either condyles, this may lead to fractures [6].

Intra-operative fractures can occur at any stage of a knee arthroplasty procedure. Exposure and bone preparation have been identified to be particularly risky [3, 4] as is trialing and impaction of the implant [6-8]. Huang et al [9] were of the opinion that the micro fractures that might have occurred

during exposure and bone preparation would become visible on trialing of the implants due to the mechanical forces created by reducing the tibia on to the femur.

A- Management of intraoperative fractures

There's no consensus on the treatment strategy of these fractures, due to multiple options and variable fracture patterns, as well as the rarity and lack of literature. However, as a general rule, fracture fixation and arthroplasty principles should be followed to achieve stable internal fixation and any unstable fracture site should be bypassed with the utilization of long intramedullary stems^[3, 4].

a) Femoral fractures

Non-displaced intercondylar femoral fractures that do not extend into the medial or the lateral cortex are considered to be stable and they do not need any further intervention like Lombardi et al^[6] reported, with no change in post-op protocol (unrestricted ROM and full weight-bearing).

Non-displaced fractures of the medial or the lateral femoral condyles extending into the respective cortices can be treated with partially threaded cancellous screws^[8-10]. Plate and screw fixation or screw with a stemmed femoral implant^[3, 6] should be available as options in displaced unstable femoral condylar fractures.

Epicondylar fractures are uncommon and can be safely addressed using screw fixation^[3, 4].

Highly comminuted femoral condylar fractures and supracondylar fractures might need to be treated using distal femoral replacement^[3].

b) Tibial fractures

Small vertical crack fractures involving the anterior, posterior, medial or the lateral cortex of the proximal tibia can be managed with compression screws and a standard tibial implant^[4, 10]. Tibial plateau fractures should be addressed using a stemmed tibial implant and compression screw fixation of the fracture to gain stable fixation^[1, 3, 4]. Fractures involving the metaphyseal-diaphyseal region of the tibia should be addressed using a stemmed tibial component with or without plate and screw fixation as needed^[1, 7].

B- Recommendations for prevention of intra-operative fractures:

Preoperative planning is necessary in case of severe bone deformity. Bone loss should be located with a CT scan if needed, and prosthesis choice should be made according to the deformity.

While operating, the surgeon should be careful not to perforate the lateral tibial cortex, to evert the patella with too much force or to perforate the anterior femoral cortex with intramedullary instruments.

arthritis, advanced age, female gender, chronic steroid use, metabolic bone disorders, PS type of femoral implant and difficult exposure of the joint due to severe deformities. Patients with risk factors warrant careful pre-operative planning with a full medical history, evaluation of bone stock and availability of appropriate instruments and implants. Exposure, bone preparation and trialing, final femoral implant placement, preparation for the tibial keel and impaction of the tibial component are associated with higher incidence of these fractures. A plethora of management options have been utilized according to surgeon preference. Standard principles of fracture fixation and arthroplasty principles should be followed to achieve stable internal fixation and any unstable fracture site should be bypassed with the utilization of stemmed components. Satisfactory radiographic and functional outcome can be expected with appropriate treatment.

VI- REFERENCES

- 1- Felix NA, Stuart MJ, Hanssen AD. Periprosthetic fractures of the tibia associated with total knee arthroplasty. *Clin Orthop Relat Res* 1997. 345:113–124.
- 2- Delasotta LA, Orozco F, Miller AG et al. Distal femoral fracture during primary total knee arthroplasty. *J Orthop Surg (Hong Kong)* 2015. 23:202–204. 2015/09/01. <https://doi.org/10.1177/230949901502300218>
- 3- Alden KJ, Duncan WH, Trousdale RT et al. Intraoperative fracture during primary total knee arthroplasty. *Clin Orthop Relat Res* 2010. 468:90–95. <https://doi.org/10.1007/s11999-009-0876->
- 4- Agarwala S, Bajwa S, Vijayvargiya M. Intra-operative fractures in primary total knee arthroplasty. *J Clin Orthop Trauma* 2019. 10:571–575. <https://doi.org/10.1016/j.jcot.2018.10.0099>
- 5- Berry DJ. Epidemiology: hip and knee. *Orthop Clin North Am* 1999. 30:183–190. [https://doi.org/10.1016/s0030-5898\(05\)70073-0](https://doi.org/10.1016/s0030-5898(05)70073-0)
- 6- Lombardi AV Jr, Mallory TH, Waterman RA et al. Intercondylar distal femoral fracture. An unreported complication of posterior-stabilized total knee arthroplasty. *J Arthroplast* 1995. 10:643–650. [https://doi.org/10.1016/s0883-5403\(05\)80209-8](https://doi.org/10.1016/s0883-5403(05)80209-8)
- 7- Pinaroli A, Piedade SR, Servien E et al. Intraoperative fractures and ligament tears during total knee arthroplasty. A 1795 posterostabilized TKA continuous series. *Orthop Traumatol Surg Res* 2009. 95:183–189. <https://doi.org/10.1016/j.otsr.2008.04.002>
- 8- Hernigou P, Mathieu G, Filippini P et al. Intra- and postoperative fractures of the femur in total knee arthroplasty: risk factors in 32 cases. *Rev Chir Orthop Reparatrice Appar Mot* 2006. 92:140–147. [https://doi.org/10.1016/s0035-1040\(06\)75699-9](https://doi.org/10.1016/s0035-1040(06)75699-9)
- 9- Huang ZY, Ma J, Shen B et al. Intraoperative femoral condylar fracture during primary total knee arthroplasty: report of two cases. *Orthop Surg* 2015. 7: 180–184. <https://doi.org/10.1111/os.12177>
- 10- Pun AH, Pun WK, Storey P. Intra-operative fracture in posterior stabilized total knee arthroplasty. *J Orthop Surg (Hong Kong)* 2015. 23:205–208. <https://doi.org/10.1177/230949901502300219>

V- CONCLUSION

Intra-operative fractures during primary TKA are rare with higher risk associated with osteoporosis, rheumatoid



La voie de Stoppa dans la prise en charge des fractures du cotyle

Stoppa approach in the management of acetabular fractures

Bellil M, Houas Y, Kamoun C, Balti W, Kooli M, Ben Salah M.

Service orthopédie et traumatologie de l'Hôpital Charles Nicolle de Tunis.

Auteur référent : Mehdi Bellil

Hôpital Charles Nicolle, Boulevard 9 avril, 1001 Tunis

Email: drbellilmehdi@gmail.com

RESUME

La voie d'abord ilio-inguinale était considérée comme la voie antérieure de référence pour la fixation des fractures du cotyle. La voie de Stoppa a été utilisée pour le traitement des hernies inguinales puis elle a été introduite en 1994 dans la chirurgie du bassin.

Cette approche antérieure qui permet un accès rapide et expose la colonne antérieure et la surface quadrilatère est caractérisée aussi par un faible taux de morbidité comparé à la voie ilio-inguinale.

Cet abord nécessite une parfaite connaissance de l'anatomie et des différentes étapes à suivre pour éviter les complications.

SUMMARY

The ilio-inguinal approach was considered the reference prior surgery for fixation of acetabular fractures. The Stoppa approach was used for the treatment of inguinal hernias then it was introduced in 1994 in pelvic surgery.

This approach which allows rapid access to the anterior column and to the quadrilateral surface is also characterized by a low morbidity rate compared to the ilio-inguinal approach.

This approach requires a perfect knowledge of the anatomy and the different steps to follow to avoid complications.

I- Introduction

Le choix de la voie d'abord constitue une étape primordiale dans la prise en charge des fractures du cotyle. Ce choix dépend du type de fracture, du déplacement et de l'habitude du chirurgien.

Les voies d'abord utilisées sont classées en : postérieur, antérieur et combinés.

La voie d'abord ilio-inguinal était considérée comme l'abord antérieur de référence.

L'approche de Stoppa est une alternative intéressante. C'est une approche intra-pelvienne et extra-péritonéale moins invasive qui permet la réduction et la fixation des fractures acétabulaires déplacées de la colonne antérieure, avec ou sans atteinte de la lame quadrilatérale.

Nous présentons cette note technique pour détailler les différentes étapes de cette approche chirurgicale.

II- Indications et contre-indications de la voie d'abord

A- Indications

Fractures acétabulaires déplacées élémentaires ou complexes, touchant principalement la colonne antérieure (Figure1) :

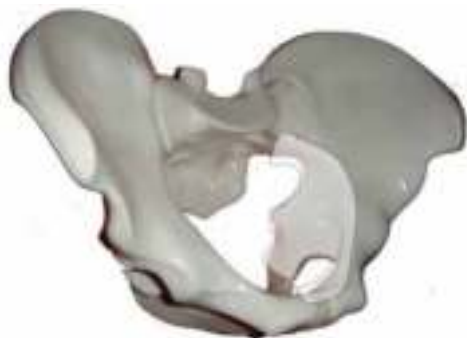

Figure 1 : Espace de travail après un abord de Stoppa

- > Fracture de la colonne antérieure,
- > Fracture de la paroi antérieure,
- > Fracture de la colonne antérieure associée à une fracture héli-transversale postérieure
- > Fracture transversale
- > Fracture bicolonne

B- Contre-indications

- > Fracture de la paroi postérieure
- > Fracture de la colonne postérieure
- > Fracture transversale avec déplacement principalement dans la colonne postérieure ou avec paroi postérieure associée

III- Technique opératoire

A- Anesthésie

L'intervention est réalisée sous anesthésie générale. L'attention des anesthésistes doit être attirée sur la curarisation afin d'obtenir une détente musculaire optimale^[2].

B- Positionnement et Installation

Le patient est installé en décubitus dorsal strict sur une table ordinaire avec un billot sous le sacrum permettant une surélévation du bassin.

Certains préconisent de mettre la hanche et le genou homolatérales à la lésion en légère flexion pour détendre le muscle ilio-psoas et le paquet vasculo-nerveux iliaque^[3] (Figure2).

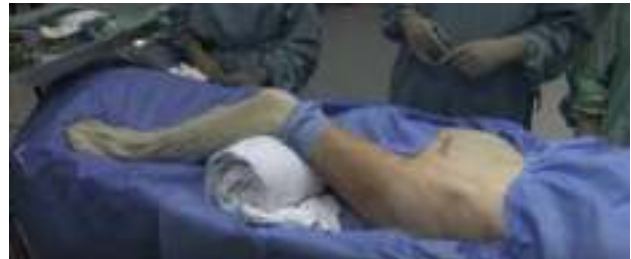

Figure 2 : Installation

Une sonde urinaire est mise en place, la vacuité de la vessie est primordiale.

Avant le champage stérile, il faut vérifier l'accessibilité de l'arceau de l'amplificateur de brillance pour vérifier la qualité de réduction et la longueur des vis en per opératoire.

C- Le champage

Le champ chirurgical comprend l'abdomen bien au-dessus des crêtes iliaques s'étendant jusqu'en dessous du pubis. Il comporte la totalité de la région abdominale inférieure et la région pelvienne.

Certains préconisent d'inclure tout le membre homolatéral dans l'installation stérile puisque la mobilisation de ce dernier peut s'avérer utile en per opératoire pour faciliter l'exposition. L'opérateur se positionne du côté controlatéral à la lésion.

D- Repères et incision (Figure 3)

C'est une voie d'abord de Pfannenstiel : l'incision cutanée est transversale, curviligne à 2 cm au-dessus de la symphyse pubienne le long de « la ligne du bikini », d'environ 15 cm de long.

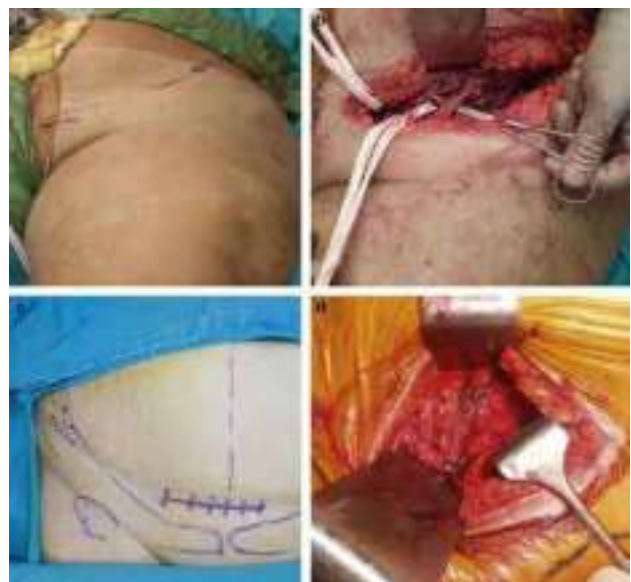

Figure 3 : Repères de l'incision

E- Accès à la fracture

La dissection est effectuée dans le fascia antérieur. La couche graisseuse sous-cutanée est élevée loin du fascia droit sous-jacent.

Il faut prendre soin de ne pas disséquer trop loin latéralement, car cela entraînerait une lésion du cordon spermatique ou du ligament rond lorsqu'ils sortent de l'orifice superficiel du canal inguinal.

La dissection crano-caudale est plus importante que la dissection latérale, car la longueur verticale de l'incision tend à être le facteur limitant dans l'étendue de l'exposition (Figure 4).

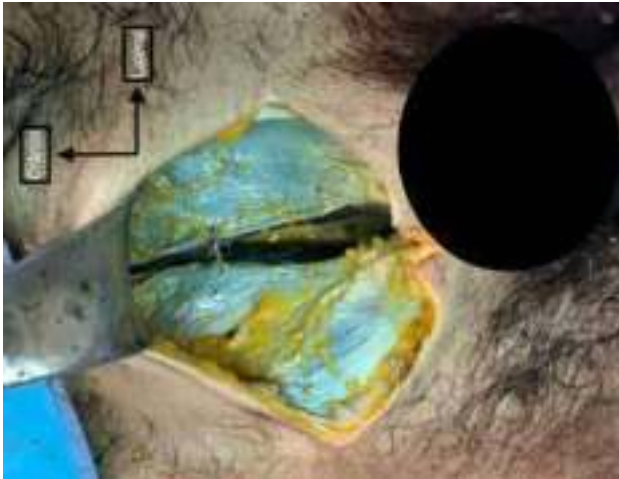


Figure 4 : Repérage et incision de la ligne blanche

La ligne blanche est repérée et incisée verticalement entre les deux muscles grands droits.

L'incision du fascia transversalis, au bord supérieur de la symphyse pubienne donne accès à l'espace retro-pubien de Retzius. La dissection est poursuivie au doigt permettant de mobiliser la vessie loin de l'anneau pelvien antérieur, cette dissection doit rester en extra-péritonéal.

On refoule le sac péritonéal et la vessie vers le haut à l'aide d'une valve.

Il faut décoller en sous périosté l'insertion pubienne des droits antérieurs et les écarter en dehors. Avant de poursuivre la dissection, il faut vérifier l'existence d'une Corona mortis (Figure 5) qui doit être ligaturée ou clippée pour continuer l'exposition le long du bord pelvien

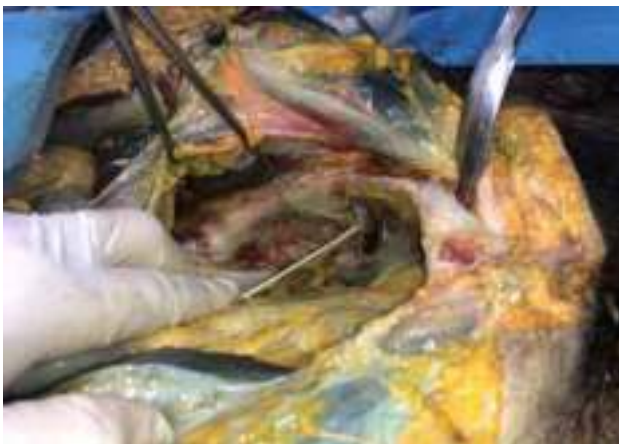


Figure 5: Exposition de la symphyse pubienne et accès à l'espace retro-pubien de Retzius

Une incision du périoste et du fascia iliopectiné le long du bord pelvien permet une élévation sous-périostée du psoas-iliaque ce qui expose la fosse iliaque et la surface quadrilatère.

Un écarteur de Taylor est placé sous l'iliopsoas pour le soulever, protéger les vaisseaux iliaques externes et exposer la colonne antérieure et la fosse iliaque interne (Figure 6).

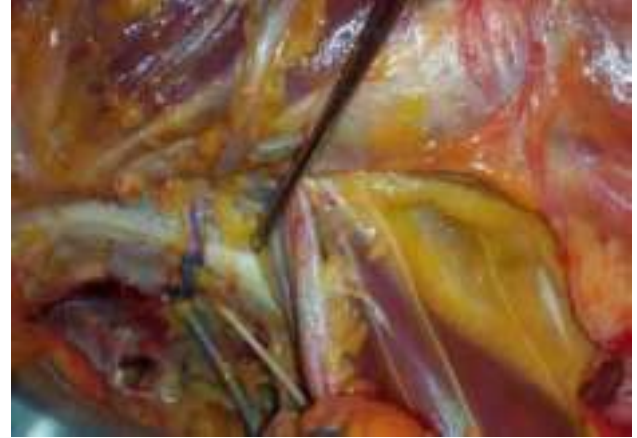

Figure 6 : Anastomose entre le pédicule iliaque externe et le pédicule obturateur « Corona Mortis »

Une dissection postérieure supplémentaire (avec hanche en flexion) permet la mobilisation et l'élévation (rétraction antérieure) des vaisseaux iliaques externes et offre une exposition de l'articulation sacro-iliaque et de l'aileron sacré, Un écarteur de Hohmann peut être placé tout en protégeant le plexus lombo-sacré et les vaisseaux iliolumbaire^[5].

La dissection doit être encore plus minutieuse en cas d'adhérences intra-pelviennes (chirurgie de reprise, chirurgie antérieure du bas ventre) vue le risque majoré de lésion vasculaire^[6] et de brèche péritonéale.

F- Réduction et synthèse

On réalise une traction longitudinale manuelle des tissus mous dans l'axe du membre pour réduire le déplacement médial de la tête fémorale. En cas de médialisation résiduelle de la tête fémorale malgré la traction des tissus mous, on place une vis de Schanz dans le grand trochanter sous contrôle fluoroscopique permettant une traction manuelle latérale. La tête fémorale sera un repère pour réaliser une reconstruction anatomique de l'articulation.

L'ostéosynthèse se fera par des plaques de Letournel pré-moulées sans verrouillage avec des vis corticales de 3,5 mm.

Il faut réduire les composants extra-articulaires déplacés (tels que l'aile iliaque et la branche pubienne de la colonne antérieure) à l'aide d'une vis de Schanz placée dans l'aile iliaque et utilisée comme « joystick ». La lame quadrilatérale sera réduite directement en utilisant un poussoir à pointe sphérique dans une direction latérale^[7] (Figure 7).

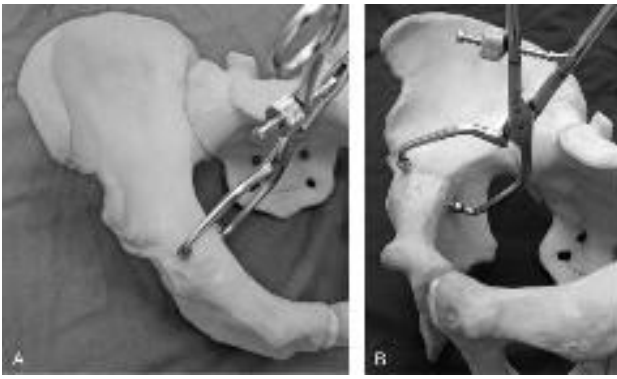


Figure 7 : Réduction d'une fracture de la lame quadrilatère

On peut être amené à placer une plaque de renforcement infrapectinéale si nécessaire neutralisant le déplacement de la lame quadrilatère (Figure 8). Il existe aussi des plaques qui associent la fixation supra-pectinéale et infra-pectinéale.^[8]

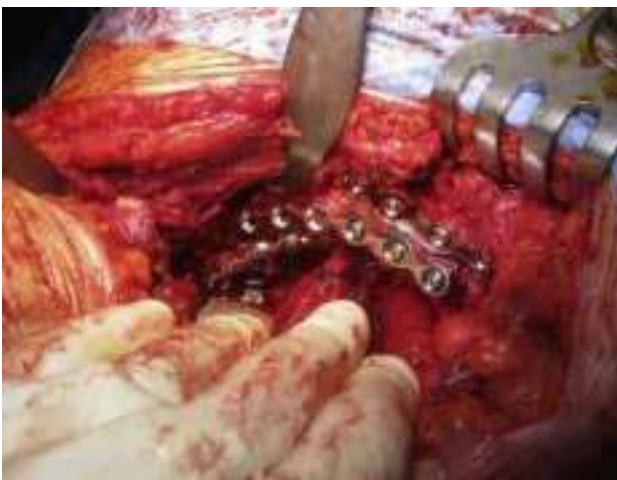

Figure 8 : Fixation par deux plaques ; la première sur la colonne antérieure et la deuxième sur le détroit supérieur.

G- Suture

- > Vérifier l'aspect des urines pour déceler une hématurie,
- > Placer un drain d'aspiration dans l'espace Retzius et le retirer, si le drainage est <50 ml par 24 heures.
- > Suturer la ligne blanche avec des points résorbables après irrigation de la plaie en cas d'hémostase.
- > Effectuer une suture en couches des tissus sous-cutanés et cutanés.

IV- Soins post opératoires

- > Vérifier la qualité de la réduction à l'aide de radiographies standard du bassin de face (Figure 9) et d'un scanner du bassin.
- > Débuter une rééducation sans appui immédiatement après l'ablation du drain de Redon.
- > Prescrire de l'héparine à bas poids moléculaire en tant que prophylaxie contre la maladie thromboembolique^[9].
- > Permettre une mise en charge complète, avec appui progressif, avec l'aide d'un physiothérapeute, dès que la consolidation de la fracture est obtenue.

- > Suivre les patients régulièrement avec des évaluations cliniques et radiographiques à 6 et 12 semaines puis 12 et 24 mois après la chirurgie^[10].

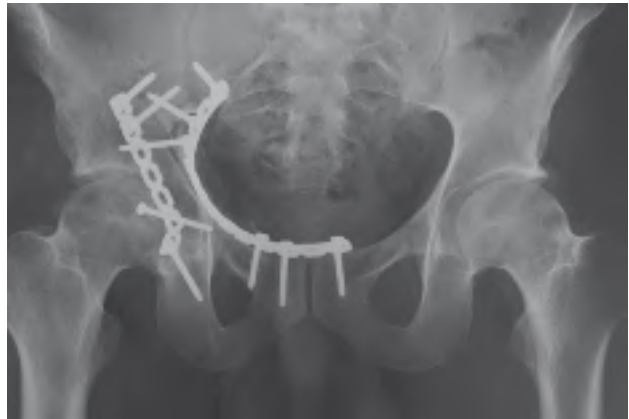

Figure 9 : Radiographie de contrôle après un temps antérieur de synthèse d'une fracture bicolonne.

V- Références

- 1- Laflamme GY, Hebert-Davies J, Rouleau D, Benoit B, Leduc S. Internal fixation of osteopenic acetabular fractures involving the quadrilateral plate. *Injury* 2011;42(10):1130-4.
- 2- Cole JD, Bolhofner BR. Acetabular fracture fixation via a modified Stoppa limited intrapelvic approach. Description of operative technique and preliminary treatment results. *Clin Orthop Relat Res* 1994(305):112-23.
- 3- Elmadag M, Guzel Y, Aksoy Y, Arazi M. Surgical Treatment of Displaced Acetabular Fractures Using a Modified Stoppa Approach. *Orthopedics* 2016;39(2):e340-5.
- 4- Tannast M, Keel MJB, Siebenrock KA, Bastian JD. Open Reduction and Internal Fixation of Acetabular Fractures Using the Modified Stoppa Approach. *JBJS Essent Surg Tech* 2019;9(1):e3.
- 5- Kilinc CY, Acan AE, Gultac E, Kilinc RM, Hapa O, Aydogan NH. Treatment results for acetabulum fractures using the modified Stoppa approach. *Acta Orthop Traumatol Turc* 2019;53(1):6-14.
- 6- Guy P. Evolution of the anterior intrapelvic (Stoppa) approach for acetabular fracture surgery. *J Orthop Trauma* 2015;29 Suppl 2:S1-5.
- 7- Zhang R, Yin Y, Li S, Jin L, Guo J, Hou Z, et al. Fixation of Displaced Acetabular Fractures With an Anatomic Quadrilateral Surface Plate Through the Stoppa Approach. *Orthopedics* 2019;42(2):e180-e6.
- 8- Collinge CA, Lebus GF. Techniques for reduction of the quadrilateral surface and dome impaction when using the anterior intrapelvic (modified Stoppa) approach. *J Orthop Trauma* 2015;29 Suppl 2:S20-4.
- 9- Isaacson MJ, Taylor BC, French BG, Poka A. Treatment of acetabulum fractures through the modified Stoppa approach: strategies and outcomes. *Clin Orthop Relat Res* 2014;472(11):3345-52.
- 10- Bastian JD, Ansorge A, Tomagra S, Siebenrock KA, Benneker LM, Buchler L, et al. Anterior fixation of unstable pelvic ring fractures using the modified Stoppa approach: mid-term results are independent on patients' age. *Eur J Trauma Emerg Surg* 2016;42(5):645-50.



Bipolar Mini-Invasive Surgery for children with neuromuscular and neuromuscular-like syndrome scoliosis

Souha Bennour, A. Msakni, M. L. Toumia, M. Zairi, R. Boussetta, M. N. Nessib

Department of pediatric orthopedic surgery ; Children's Hospital Bechir Hamza Tunis Tunisia

Introduction: Management of early onset spinal deformities in children with neuromuscular syndromes can be challenging due to the patient's fragile condition and poor bone quality. Bipolar mini-invasive techniques have emerged as a therapeutic alternative. The aim was to evaluate the results of Bipolar Minimally Invasive surgery for These patients.

Methods: Thirty-five children with neuromuscular or a neuromuscular like syndromic spinal deformities treated with a bipolar mini invasive technique as a definitive treatment or as growing rods procedure between January 2015 and December 2020 were retrospectively investigated.

Results: The mean Age was 10 years (4-16). Thirty-two patients were treated for scoliosis and 2 for kyphosis with definitive fixation for 4 patients. Mean follow up was 50 months, the mean major coronal curve improved from 65° to 32° and the pelvic obliquity from 15° to 5.8°. Complications were observed in 15 patients. Myelomeningocele was associated with the highest level of complications.

Discussion: Bipolar mini invasive instrumentation can offer a good stable correction for neuromuscular syndromes. Ilio-sacral screws provide a strong distal fixation even in case of poor bone quality which provide a strong base for lengthening and for correcting the spine and the pelvis. For patients with myelomeningocele, the risk of complication is very high

Conclusion: Bipolar Mini invasive instrumentation is an efficient alternative to manage neuromuscular syndromes related spinal deformities. Complications may be lessened by a strict application of the technique.

Long-term follow-up of displaced femoral neck fractures treated conservatively in young patients

Rami Triki, Y. Mallat, R. Ayari, A. Abdennadher, K. Amri, L. Nouisri

The Principal Military Hospital of Instruction of Tunis

Introduction and study objectives: Femoral neck fractures in the young population are mostly caused by highenergy mechanism. Even in displaced fractures (Garden 3 and 4), conservative treatment must be tried to restore the anatomy of the hip. The goal of our study is to evaluate the long-term results of femoral neck fractures treated conservatively in young patients.

Material and methods: This was a retrospective descriptive study. We had 42 patients aged between 19 and 55 who had femoral neck fractures Garden 3 or 4. They had anatomic reduction and internal fixation by DHS or multiple compressive screws (MCS). We noted time before surgery, the type of fixation and evolution to osteonecrosis.

Results: Most of our patients were male (85,7%). They had Garden 3 type of fracture in 71,4% of the cases. The mean time before surgery was between 4 hours and 3 days. Most of our patients had fixation with MCS (69%). The mean follow-up was 8,3 years. 9 patients had evolved towards osteonecrosis from which 4 had total hip arthroplasty.

Discussion: The goal of the treatment of displaced femoral neck fractures in the young adults is restoration of the anatomy as much as possible. Even with the risk of osteonecrosis in Garden 3 and 4 fractures, conservative treatment must be tried. According to the literature, there is no significative difference in results in terms of the surgery technique or time of surgery.

Conclusion: The treatment of femoral neck fractures in the young adults must seek anatomic reduction and stable fixation, but evolution to osteonecrosis is still possible.

Myositis Ossificans Hips: "femoral head at risk"

Khaled Shahin, Mohamed Shebani, Mansour Elgassi

Tripoli University Hospital

Over a period of 14 years [2006-2020] we have seen 15 Myositis Ossificans Hip cases (2 females & 9 males) Most of them are bilateral(7). All of them involved in motor vehicle accidents resulted in head injury(8) with average of days of coma 12-22 days however one case was due to spinal cord injury at T10 vertebral level. We operated upon 11 of these hips on separate sessions i.e one at a time even for the bilateral joint involvement. Three bilaterally affected patients had posteromedial myositis ossificans of unilateral knees and two of them had in addition posteromedial ossificans of unilateral elbows.

There are two patients were seen in the clinics within 3 months post injury on aggressive passive exercises (physiotherapy) of their stiff hips; one complained of severe pain post manipulations of affected joints; and the other was paraplegic presented with painless deformed subtrochanteric fracture. Two-year post surgery follow-up was attained only in 7 hips 6 of them have improved mobility with satisfactory range of joint motion. Femoral Head at Risk of fracture is expected when Xrays have demonstrated radiolucency of the shielded headneck compared to MO mass as well as soft bone is felt on finger pressure or intra-operative fracture on joint mobilisation. Out of the eleven hips of myositis ossificans only two affected hips had had bipolar replacements of femoral heads due to head - necksegment osteoporosis.

CONCLUSION: Although only 18% of patients had had transition hemiarthroplasty, one should preoperatively inform patient and prepare for more than excision of MO.

Plates versus intramedullary nails for the treatment of proximal humeral fractures : A comparative study.

LAHMAR Ahmed Amine, O. Chouchen, A. Bel Haj Messoud, K. Garrach, M. Mbarek, S. Mahjoub

Service de chirurgie orthopédique au centre de traumatologie et des grands brûlés, Ben Arous

Introduction: Proximal humeral fractures are common injuries which incidence is in constant increase. Although various treatment options have been described, the management of PHF remains challenging

giving the lack of consensus. The aim was to compare functional and radiological outcomes of plates (PL) and intramedullary nails (IM) in order to suggest treatment guidelines.

Method: A retrospective and comparative study was led among 50 cases of PHF (IM=31, PL=19) that occurred between 2012 and 2016. We used NEER classification. Radiological assessments were performed immediately after surgery, in the early postoperative and at last follow-up. Constant scores (CS) were used.

Result: The mean age was 52 y. in the IM group and 51 y. in the LP group. The average operative time was significantly higher in the LP group. No statistically significant differences could be found between the 2 groups regarding synthesis quality, anatomical reduction quality and mean time to union. We observed a trend toward better shoulder function, better anatomical outcomes, and lower complication rate in the IM group for 2part PHF without reaching statistical significance. CS was 71 for IM group versus 55 for LP group.

Patients with 3part fractures reaches 70 with CS for the two groups: IM nailing and plate fixation yielded similar radiological and functional outcomes. The majority of patients with 4part fractures were treated by plate fixation and achieved satisfactory results

Conclusion: IM nailing is the best indication for 2part PHF. IMN and LP may be used for the 3part fracture with good results

Risk factors for shoulder re-dislocation after arthroscopic Bankart repair

Mohammed Al-Awlaqi

King faisal street Egypt

Recent studies have shown effective clinical results after arthroscopic Bankart repair (ABR) but have shown several risk factors for re-dislocation after surgery. We evaluated whether patients are at a risk for re-dislocation during the first year after ABR, examined the recurrence rate after ABR, and sought to identify new risk factors. We performed ABR using bioabsorbable suture anchors in 102 consecutive shoulders (100 patients) with traumatic anterior shoulder instability. Average patient age and follow-up period was 25.7 (range, 14–40) years and 67.5 (range, 24.5–120) months, respectively. We evaluated re-dislocation after ABR using patient telephone interviews (follow-up rate, 100%) and correlated re-dislocation with several risk factors. Re-dislocation after ABR occurred in nine shoulders (8.8%), of which seven sustained re-injuries within the first year with the arm elevated at 90° and externally rotated at 90°. Of the remaining 93 shoulders without re-dislocation, 8 had re-injury under the same conditions within the first year. Thus, re-injury within the first year was a risk for redislocation after ABR ($P < 0.001$, chi-squared test). Using multivariate analysis, large Hill-Sachs lesions (odds ratio, 6.77, 95% CI, 1.24–53.6) and 3 anchors during ABR

Treatment of Cam type femoroacetabular impingement using anterolateral mini-open and arthroscopic osteochondroplasty

Mutaz Elahj Simsaa, Mel S. Lee

Ad Diriyhia / Riyadh / Saudi Arabia

Background: Femoroacetabular impingement (FAI) can cause early hip osteoarthritis. Surgical treatment is often required to halt the process of mechanical degeneration. The study investigated the short-to-midterm results of using a modified anterolateral mini-open and arthroscopic osteochondroplasty in the treatment of cam-type FAI.

Methods: Thirty-six patients (39 hips), with the mean age of 43.6 years, who had cam-type FAI, were operated by a miniopen and arthroscopy-assisted osteochondroplasty via the Watson-Jones interval between 2002 and 2016. Radiographic parameters and

Harris hip scores were retrospectively analyzed after a mean follow-up of 44 months.

Results: Of the 39 hips, the mean Harris hip score significantly improved from 61.1 preoperatively to 84.2 postoperatively ($P < 0.01$). There were 9 hips (23%) undergoing total hip arthroplasty (THA) at a mean of 22 months (range, 3–64 months) due to progression of hip osteoarthritis. The 5-year survival for hip preserving was 74.9%. Cox proportional-hazards model showed that age ≥ 55 years ($P = 0.03$) and preoperative Tönnis stage II ($P = 0.02$) were independent risk factors for conversion to THA.

Conclusions: The mini-open osteochondroplasty for cam-type FAI can be a viable surgical option to relieve symptoms caused by the mechanical impingement. However, to prevent the progression of hip arthritis, early diagnosis and prudent surgical intervention are necessary to defer to need for future THA.

A retrospective study of 140 bloody reductions for congenital hip dislocation

Marouen Elarbi, M. Amri, J. Ben Salah, M. Romdhani, Z. Jlalja, M. Jenzri

service d'orthopédie infantile, Institut Kassab, Tunisie

In congenital hip dislocation (CHD), soft tissue retraction, capsular isthmus and dysplasia of the acetabulum and femoral head present obstacles to closed reduction, thus necessitating a surgical reduction (SR). Our aim is to present the preliminary results of approximately 140 SRs for CHD *A retrospective study collecting 98 cases of LCH, 42 of which were bilateral, totalling 140 hips operated on, with an average age 3Y.0, and female predominance. The majority of cases were high dislocations (type IV TONNIS). The surgical indication was secondary after failure of orthopaedic treatment in 57% of the hips. In 60 hips, SR was performed immediately. A femoral shortening/derotation osteotomy and a pelvic osteotomy were performed in the majority of cases *We analysed our results with a mean follow-up of 4 years. Radiologically, the mean postoperative VCE was 15° with a mean gain in HTE angle of 19°. We had 73% good results (SEVEREIN's radiological classification). We found 67% of good results (clinical classification of MC KAY) * SR is usually reserved for patients who have failed non-operative treatment. However, primary surgery may be indicated if the dislocation is diagnosed late and can be performed until 8 years of age. The reduction step is crucial. If the diagnosis is made late, in contrast, reduction of the hip must be combined with corrective procedures on the femur and acetabulum designed to stabilise the reduction before the capsulorrhaphy. *LCH RS is a difficult surgery, its indication must be well thought out and it should only be reserved for experienced surgeons.

Clinical outcome of Latarjet Technique for Treatment of Anterior Shoulder Instability

Oussama Lassioued, Achour W, Zaibi M, A. chaabeni, Fekih A, Aloui I, Abid A

Department of orthopaedic and traumatology surgery, University Hospital Center Fattouma Bourguiba., Monastir, Tunisia

Introduction: Different techniques have been proposed for the treatment of recurrent anterior shoulder dislocation among them the Bristow-Latarjet procedure.

Methods: A retrospective study was performed for 46 patients treated during the period between 2016-2020 with an open Latarjet procedure for the treatment of post-traumatic recurrent anterior shoulder instability. Clinical outcomes were analyzed using the Walch-Duplay and the WOSI scores.

Results: The mean age of patients was 28 years with a male predominance (76%). the dominant shoulder was operated on in 27 patients. 72% of our patients were athletes. At the final follow-up (3,6 years), no patient reported an episode of dislocation. the mean

Walch–Duplay score was 82.7 (50–100) and 68% had an excellent and good result. The mean overall WOSI score was 57.04. The average for the “physical symptoms”, “sport and work”, “lifestyle” and “emotion” sectors were 32.56, 8.42, 12.51, and 3.55 respectively. One case of early infection was noted, non-union was reported in 3 cases and stage I osteoarthritis was identified in 7 patients. Among the prognostic factors, we distinguished: the age at the time of the surgery, the number of dislocations, constitutional hyperlaxity, and the damage to the rotator cuff muscles.

Conclusions: Our study demonstrated that the open Latarjet procedure is a reliable technique for recurrent anterior shoulder instability with excellent mid-term results.

Risk factors affecting mortality in elderly patients with hip fractures

AM. Triki, K. Habboubi, W. Ben Jeddou, A. Mzid, H. Makhlouf, M. Mestiri

service adulte de l'institut Mohamed Kassab d'orthopédie, Tunisie

Introduction and study objectives: Hip fractures are a major worldwide public health problem and includes two main types of fractures: the intracapsular and the extracapsular fractures. It is known that mortality after hip fracture increases compared to the general population; the trend in mortality is a controversial issue. The objective of this study is to examine incidence, trends, and factors associated with mortality in patients with hip fractures

Methods: In a retrospective study, data were collected from all patients > 65 years admitted over 2 years with a hip fracture. Patient-related parameters included age, sex, fracture location, method of surgical treatment, time of surgery, duration of surgery, length of inpatient stay, blood transfusion, complications, comorbidities, support, ASA and Parker scale, Charlson Comorbidity Index. The relationship between these parameters and mortality was investigated.

Results: Data were collected from 328 patients undergoing 309 surgeries with a mean age of 78 [65-102] years. The overall mortality rate was 41% with a one-year mortality rate of 22.8% (n = 71). Factors increasing one-year mortality included: age > 75 years ; dementia ; time of surgery > 24 h ; CCI ≥ 6 ; ASA scale ≥ 2 ; parker scale ≤ 6 ; blood transfusion and the extracapsular type fracture.

Conclusion: Safety measures to prevent fall at elderly patient's accommodation might be a way to reduce the number of trochanteric and subtrochanteric hip fractures. Surgery as soon as possible without delay should be considered to reduce the mortality rate.

Treatment of fractures of the humerus surgical neck : Retrograde pinning vs Antegrade nailing

Chatty Mohamed Wassim M. Zribi, H. Elleuch, MA. Khelif, K. Zitouna, M. Barsaoui

Service de Chirurgie Orthopédique La Rabta

Many osteosynthesis techniques are described for the treatment of fractures of the humerus surgical neck. Among them, antegrade nailing and ascending pinning. We will try to compare these two therapeutic techniques. We performed a retrospective study of 55 fractures of the surgical neck of the humerus. 27 were osteosynthesized by nailing and 28 by centromedullary pinning. We evaluated our patients clinically (Constant score), radiologically postoperatively and at the last follow-up (tilting of the humeral head, translation of the humeral head and displacement of the greater tuberosity).

Preoperative radiological study: 34% displacement in varus and 40% in valgus. In 26% of cases, no displacement in the frontal plane. 52% retroversion. Important frontal translation was considered in 30% of cases.

Postoperative study in cases osteosynthesized by nailing: Frontal tilt of the head was reduced in 90% of the cases. Residual varus in 7% of cases and valgus in 3%. In the 28 cases treated by retrograde

pinning, the postoperative study showed that frontal tilt was reduced in 75% of cases. A varus persisted in 10% of the cases and a valgus in 15% of the cases. Nailing allows a better intraoperative reduction of the translation of the fracture site. We did not demonstrate any significant difference in the reduction of cephalic tilt or of a possible trochiterian fragment. The secondary stability of the lateral cephalic tilt reduction was better ensured by nailing. Anterograde nailing allows better control of the translation of the fracture site

Comparative study of the posterior approach of the elbow in the management of the supra and intercondylar elbow fractures.

Lahmar Ahmed Amine, O. Chouchen, A. Bel Haj Messoud, H. Mrad, M. Mbarek, S. Mahjoub

Service de chirurgie orthopédique au centre de traumatologie et des grands brûlés, Ben Arous

Introduction: The supra-intercondylar elbow fractures are rather rare. The surgical approaches are essentially posterior, with or without the interruption of the extensor apparatus. The aim of our study was to compare the functional results of the osteosynthesis of the supra-intercondylar elbow fractures according to the surgical approach in use.

Method: It was comparative, retrospective including 42 cases of supra-intercondylar elbow fractures, all operated via the posterior approach with compulsory synthesis of the two columns, 28 of which were operated by the transolecranon approach and 14 by the para or transtricipital approach. Functional results were ranked according to the Mayo Clinic score.

Result: The average age was 48 years. Only one case of preoperative radial nerve was found. We used the AO classification. Type C3 was the most common with 45%. The trans-olecranon approach was used in 67% and the para or transtricipital approach in 33%. We noted six cases of olecranon nonunion and 11 cases of material discomfort. Our results are satisfactory in 91%. We found that patient operated by olecranotomy for C1 fractures achieved excellent results in only 30%. Patients operated without rupture of the extensor system for the same type of fracture have excellent results in 58%. For C2, the approach doesn't influence the functional results. And for C3, better results were obtained by olecranotomy(86%)

Conclusion: The trans-olecranon approach allows good exposure for C3 comminuted fractures. The para and transtricipital approach should always be favored for the C1 or C2

Factors that influence high tibial osteotomy results in patients with medial gonarthrosis

Amine Chabchoub K. Habboubi, Y. Abcha, M. Meddeb, H. Makhlouf, M. Mestiri

Service adultes, Institut Kassab d'orthopédie

Background: High tibial osteotomy (HTO) for the treatment of uni-compartmental knee osteoarthritis is recognized as an effective treatment for young and active patients. The influence of certain factors in predicting the success and failure of HTO remains largely unknown. The aim of our study was to determine the factors associated with HTO failure in order to select the ideal candidate for successful HTO.

Methods: We reported a retrospective study of patients operated in our department by Closing-wedge high tibial osteotomy between the year 2005 and 2020. Failure of this procedure was defined as the need for revision surgery, either by HTO or by total knee replacement, within 10 years after HTO. Several factors were evaluated: patient-related factors, osteoarthritis-related factors, surgery-related factors, and postoperative factors

Results: 30 patients were identified (n = 9 males; n = 21 females) with a mean age of 58.7 years at surgery. The average years of pain

recurrence was 5.18 years. 30 % of patients underwent reoperation by HTO, and 87% converted to arthroplasty. Increased body mass index (BMI) ($> 30 \text{ kg/m}^2$), age > 55 years and Ahlbäck grading > 2 were associated with HTO failure. Surgery-related factors and postoperative factors did not influence the outcome.

Conclusion: High tibial osteotomy is an effective procedure, associated with a significant improvement in patient-reported outcomes, a moderate complication rate, and a high survival rate provided that HTO is performed in appropriately selected patients and a rigorous surgical technique.

Four-Corner Arthrodesis : clinical and radiographic outcomes of 20 cases

Firas Saibi, A. Ben Mahmoud, A. Gargouri, K. Saibi, M. Ounaies, L. Tarhouni

*service de chirurgie réparatrice, esthétique et chirurgie de la main
Institut Mohamed Taieb Kassab Tunis*

Introduction : Four-Corner Arthrodesis with scaphoidectomy is part of the therapeutic arsenal for SLAC and SNAC wrists. The purpose of this study was to determine the functional, radiographic, and subjective outcomes of this technique.

Patients and methods : This is a retrospective study, carried out between 2010 and 2020, including 20 patients operated within our department. A clinical assessment of pain, strength, mobility, functional and radiographic scores were performed by an independent examiner.

Results : In our series, the mean age was 45.81 years with a sex ratio of 4. The mean follow-up was 32 months. The indication was a SNAC wrist in 85% of cases and a SLAC wrist in 15% of cases. On the clinical level, there was a significant improvement in the evaluation of pain, gripping force as well as functional scores. The loss of articular amplitude represented: 18% in flexion, 24% in extension, 6% in ulnar inclination, and 26% in radial inclination. In addition, a good radiological result was observed.

Discussion : Different arthrodesis fixation methods have been followed since the initial description of the 4-corner arthrodesis technique. We observed fewer complications with osteosynthesis by the screwed cup with a shorter period of immobilization and a faster return to professional activities. Conclusion arthrodesis of the four corners allows us to obtain indolence and gripping force while keeping a certain mobility.

Influence of time to surgery on mortality after fracture of the upper extremity of the femur

Hassen Cheikh Rouhou M. Manai, I. Khalifa, O. Hamdi, N. Dammak, F. Abid

Department of Orthopaedic Surgery, Taher Sfar Hospital of Mahdia

Introduction: Traumatic hip fractures are a major public health burden. Surgical delay has been a subject of debate concerning whether its enlargement is associated with higher rates of morbidity and mortality.

Purpose: We aimed through this study to calculate the different delays that constitute the process of care of a hip fracture patient and their related outcomes.

Patients and methods: We performed a retrospective study of patients with hip fracture who were admitted for surgical treatment in our orthopedic and traumatology department during the year 2018.

Results: Our study contained 169 patients (87 men and 82 women) with a mean age of 74.8 years old. The hemoglobin level was lower than 12g/dl for 56% of the patients on admission. The surgical delay had a mean of 117.8 hours, the delay had a mean of 181.1 hours and the length of stay had a mean of 199.7 hours. The preoperative hemoglobin level had a significant association with

surgical delay which, by its turn, had a significant association with the length of stay.

Discussion: Little literature to our knowledge investigated this delay. It is mostly extended because of the lack of rooming and bed availability in the orthopedic department. Better control of factors that affect surgical delay will lead to better control of hip fracture in elderly.

Conclusion: The surgical treatment is the standard of care of hip fracture and establishing local guidelines is recommended to achieve better outcomes. Through this study we were able to identify hemoglobin level as a predictor of longer surgical delay.

Modified Dunn procedure for slipped capital femoral epiphysis: The anterior approach

Sami Chebbi, M. Zairi ; F. Boussaadoun ; A.A. Mohsni; R. Boussetta; M.N. Nessib

*Department of pediatric orthopedic surgery ;Children's Hospital
Bechir Hamza Tunis ; Tunisia*

Background: Modified Dunn procedure using an anterior approach has become popular for the treatment of severe cases of slipped capital femoral epiphysis (SCFE). We assessed the outcomes of 21 adolescents treated by the modified Dunn procedure.

Methods: All patients treated by modified Dunn procedure via the anterior approach between 2017 and 2021 were retrospectively reviewed. Records were reviewed to obtain demographic information to classify the slips by duration of symptoms, severity and physeal stability; and to assess the outcomes by the Paustel Merle d'Aubigne Hip score (PMA), the radiological changes and the rate of complications.

Results: Twenty-one patients with mean age of 12.7 years were treated by the modified Dunn procedure using an anterior approach. Fourteen SCFE were stable. All slips were severe with a mean Southwick Slip angle (SSA) of 54.7°. The mean follow-up was 3 years. Anatomical reduction was achieved in all cases. The average residual balance was 5.2°. We report 2 cases of postoperative chondrolysis and 1 case of avascular femoral head necrosis. Based on the PMA score, good and excellent results were achieved in 20 cases (95%) and poor results in 1 case (5%).

Discussion: Several modifications have been made to Dunn's original osteotomy technique, which involved certain tricky technical points. The anterior approach provides direct access to the femoral neck, and thereby a cautious osteotomy at the site of the slip.

Conclusion: This study adds to the evidence that the modified Dunn by anterior approach is safe and efficient to treat moderate and severe SCFE.

New therapeutic approach in the management of degenerative meniscal lesions in sports subjects

Ait el hadj Lyes, A. Touati, B. Cartelo, M. Yakoubi

EHS Benaknoun Alger

While a surgical approach is most often undisputed in case of traumatic meniscal lesions in young patients, but the question arises in case of degenerative meniscal lesions in middle-aged and athletic patients. Degenerative meniscal lesions reveal cartilage lesions in three quarters of patients and radiological signs of gonarthrosis in almost half of patients. This study aimed to investigate the efficacy of intra-articular (IA) administration of a hydrogel formulation obtained from a hyaluronic acid derivative in the management of degenerative meniscal lesions. Thirty-five patients with degenerative meniscal tears were reviewed. Clinical evaluations were performed at baseline and after 14, 30 and 60 days. Clinical outcomes included: reduction in pain (visual analog scale), improvement in knee functionality (WOMAC questionnaire), reduction in length and depth of meniscal tear (confirmed by MRI). A significant reduction in pain in EVA was recorded at D14 and maintained at all follow-up.

assessments. A significant reduction in the length and depth of the meniscal lesion, assessed by MRI, was found. The results of this study may indicate a new treatment option in the conservative management of patients complaining of pain due to meniscal tears. The MRI data suggest that the hydrogel formulation of HA used in this study may also play a role in the healing process of the lesion

Fractures of the proximal tibia treated with external fixators

Mohamed Ghorbel, M. Ben Jemaa, H. chaabouni, N. Kallel, S. Sallem, H. Keskes

Service de chirurgie orthopédique et traumatologique, CHU Habib Bourguiba Sfax

Introduction: Fractures of the proximal tibia present a particular lesion entity likely to raise numerous therapeutic difficulties. Through this study, we describe its clinical and paraclinical particularities.

Materials and methods: We present a retrospective study of 35 patients operated on by external fixation collected between 2010 and 2021. Results They are 31 men and 4 women with an average age of 44.8 years. The fracture was open in 17 cases. It was articular in 21 cases. A CT scan was done in 14 cases. 8 patients had an angio-CT of the lower limbs objectifying a lesion of the vascular axes in 2 cases. External fixation was the therapeutic modality in our study. Three types of external fixator: the hybrid type external fixator (12 cases), the monoplane compressive external fixator (15 cases) and the Hoffmann type external fixator (8 cases). Rehabilitation was indicated in all cases. Complications were found in 15 cases such as pseudarthrosis

Discussion: Fractures of the proximal quarter of the tibia remain a frequent problem in traumatology. The difficulty and complications of open reduction with internal osteosynthesis contribute to the promotion of external fixation for the management of these fractures. In accordance with the different series, this method has many advantages by reducing the treatment time, the operating time and the complication rate.

Conclusion: The proximal tibia present a therapeutic difficulty, especially if osteoligamentary or cutaneous lesions are associated. Exo-fixation is the least invasive and most convenient technique.

Gonarthrosis Ahlback stage III, Total Knee Arthroplasty(TKA) or Osteotomy ?

Ghadi ismail, Lyes ait Elhadj, Rahem Mahdi.

Alger, Algeria

Ahlback stage III is a hinge stage where the treatment remains divided between conservative and radical, and there is no consensus to date, at this stage of osteoarthritis.

Objective: The techniques of arthroplasties are in constant evolution what have reduced the field of application of the reaxation interventions. Our work is not intended to compare the two techniques, but rather to provide answers to this question that still drives the debate: knee osteoarthritis stage III of Ahlback, tibial osteotomy or TKA?

Materials and methods: Descriptive and prospective single-centric study between 2008 and 2020, including 350 patients with femoral-tibial osteoarthritis on genu varum at stage III of Ahlback, The evaluation of the results was clinical, functional, IKS, HSS, KSS and radiological.

Results: We obtained 88% very good results in the HSS-Insall score and 92% in the IKS knee score at the last follow-up for the OTV against 76% very good results, for the HSS and IKS knee scores Postoperative for TKA.

Discussion: At the different functional scores (IKS, HSS, KSS) there is a clear improvement and our results remain comparable to the literature for both the OTV and TKA groups.

Conclusion: Tibial osteotomies with relatively simple operative sequences do not cut the bridges for a future arthroplasty which would certainly offer a faster adaptation but with more demanding postoperative consequences. Our study found almost equivalent results between the two techniques but unfortunately we can not affirm it currently at this stage of our study in terms of survival

Loss of extension after ACL reconstruction : should we immobilise all patients ?

Lahmar Ahmed Amine H. Ezzine, N. Belghith, A. Bel Haj Messoud, M. Mbarek, S. Mahjoub

Service de chirurgie orthopédique au centre de traumatologie et des grands brûlés

Introduction: The purpose of rehabilitation after anterior cruciate ligament(ACL) surgery is to reduce the postoperative inflammatory process, improve joint amplitudes and restore strength. The means implemented are very varied with different protocols according to the teams, moreover few studies are interested in the impact of immobilisation on the loss of extension of the knee. The aim is to evaluate the effect of knee braces on the knee function after ACL reconstruction.

Method: This is a prospective study conducted in the orthopedic surgery department at trauma center Ben Arous. We included in the study patients treated with ACL reconstruction during the period between January 2021 and October 2021, divided in two groups : group knee bracing(n=28) and group non bracing(n=18). The Primary endpoint was based on the loss of extension at 3 weeks, 6 weeks, and 3 months after surgery.

Result: 46 patients were included with a mean age of 26 years, All patients had ACL reconstruction with Kennih Jones. Joint ranges were comparable between 2 groups. Loss of extension was noted between 5° and 10° in 3 patients at 3 months (2 of whom were in the removable knee brace group). Loss of extension was slightly more common in the removable brace group (2 patients) compared with the rest of the patients (1 patient) but without significant difference.

Conclusion: This study suggests a similar effect on knee extension loss by using a brace. However, an extended randomized controlled trial, applied to selected patients to have a brace, may have a better assessment of the bracing effect.

Orthopedic residency in Tunisia: the experience of residents

Rim Boussetta, A. Sousou, A. Msakni, M. Zairi, AA. Mohseni, W. Saied, S. bouchoucha, MN. Nessib.

service d'orthopédie pédiatrique hôpital d'enfant Béchir Hamza

Introduction: Orthopedic residency in Tunisia is based on practical training for 5 years, with a theoretical exam at the end of the cursus. until this time we have not the resident's point of view about their training and what's their actual demand.

Methods: Prospective online study, between November 2021 and April 2022. We perform a questionnaire on Google form. With multiple sections: emergency, patient's medical record, physical exam, radiology, surgery, theoretical training, and relationship. The answers were collected anonymously.

Results: We collect 84 answers, response rate:54%. Twenty-six percent of the participant were residents in their second year. Senior resident represents only 11.9%. In the emergency room, plaster realization represents less than 30% of the trainee's activity. Simple traumatology was the most important activity in the operation room, it represents more than 50%. This rate reached 70.6% for senior residents. For the orthopedic surgery (degenerative, arthroscopy, pediatric, spine...), they were first or second assistants. Fifty percent of the participants consider that their formation is acceptable (3/5), but we have 4 residents who regret their choice of specialty. More

than 50% consider that the relationship is acceptable. For the theoretical aspect, the most essential demand was more courses, the establishment of simulation workshops, and internship notebooks.

Discussion and conclusions: Introducing novel training models may help to improve practical skills. An internship notebook is important to guide the trainees.

Return to sports after slipped capital femoral epiphysis

Gharbi Mohamed, Hedi A.A Mohseni, M.H. Sanaa, M. Zairi, R. Boussetta, M.N. Nessib

Department of pediatric orthopaedic surgery, Children's hospital Bechir Hamza, Tunis, Tunisia

Slipped Capital femoral epiphysis(SCFE) is the most common hip disease in adolescents. Treatment is always surgical and aims to prevent worsening of slippage of the epiphysis. The purpose was to evaluate the return to sports after in situ screw fixation We retrospectively reviewed 76 patients and 83 hips treated by percutaneous screw fixation over a period of 7 years with a minimum follow-up of 12months. Functional outcome was evaluated according to PMA score and the return to a normal athletic activity. The average age was 12.5 years. 58% had a weight of +3DS. In 60% of cases the SCFE was stable. At last follow up, one case of laminar coxitis, 3 femoral-acetabular impingement and 2 avascular osteonecrosis were identified. Using the PMA score the outcome at last follow up was excellent in 56 % of cases Good in 36% average in and poor 2.4%. In our series, the mean delay of return to sports was of 1year. Studies showed excellent to good results with the percutaneous in situ fixation in Mild slips with low risk of complications; no sports were allowed before 3 months. The mean delay in most studies was of 3 to 6 months once the child regains full strength and is pain free. As athletic activity has a significant impact on the well-being of the child attention should be given to the subject. In our series sports were not allowed before a period of one year. And while most patients returned to their normal activity 14.4% never did because of fear of recurrence. Allowing early reprisal of athletic activity should be considered in these cases to avoid the impact on the development.

Surgical treatment of isolated diaphyseal fractures of the ulna in adults. Pinning versus screwed plate, a case report of 30 patients

Amine Soussou, H. Eleuch, A. Madawkhi, S. Amine, M. Barsaoui

service de chirurgie orthopédique et traumatologie la Rabta

Isolated ulnar shaft fracture is known to be a benign lesion. If not displaced, it is treated orthopedically. However, in case of displacement >50% of the ulnar shaft diameter, surgical synthesis is required.

Purpose of the work: The aim of this work is to compare the clinical and radiological results of the treatment of isolated ulnar shaft fractures treated with centromedullary pinning to those treated with screwed plates.

Material and methods: This is a retrospective study of 30 isolated ulnar shaft fractures collected at La Rabta Hospital between 2012 and 2022, half of which were treated by centromedullary pinning and the other by screw plate.

Results: The mean age was 34.7 years for the pinning group and 34.8 years for the plate synthesis group. Anatomically, centromedullary pinning allowed almost constant consolidation, earlier than the plate synthesis group, with a lower rate of complications, particularly major ones such as pseudarthrosis and osteitis. In terms of function, 62.5% of the patients in the plate group and 94% of the patients in the pinning group had a satisfactory result.

Conclusion: Centromedullary pinning is a simple and reliable technique. It is the technique of choice for the treatment of isolated fractures

of the ulna. However, it appears that fractures of the upper 1/3 of the ulna are more difficult to reduce and stabilize by simple pinning.

Endobutton is not applied : does it matter?

Jelassi Moatassef Belleh, M.A. Gharbi, M. Nefiss, R. Bouzidi, K. Ezzaouia A. Tebourbi

service orthopédie -Mongi Slim La Marsa

Introduction: The major disadvantage of Suspended fixation of the graft is the interposition of soft tissue between the graft and the cortical bone, with a detached appearance that is a source of concern for the surgeon

Objective: Evaluate the repercussion of the endobutton detachment on the postoperative evolution

Methods: We reviewed patients who had ACL reconstruction under arthroscopy with endobutton femoral fixation. Any endobutton that was not perfectly applied to the cortex was considered detached. Postoperative anterior residual laxity was assessed by the Lachman test and we assessed pain, stability and mobility of the knee according to the APREGE functional score

Results : 32 patients out of 297 operated on had an endobutton detachment. 56% had a postoperative radiograph of less than 3mm, 25% between 3 and 6mm and 19% greater than 6mm. Four had residual laxity with no functional impact and two had an iliotibial band syndrome. At one year follow-up and according to the ARPEGE score, 20 had a very good functional result, 9 a good result and 3 had an average result without a statistically significant correlation with the degree of detachment

Discussion: Suspended cortical endobutton fixation requires adequate balancing and tensioning of the transplant. To achieve this, the endobutton must be well applied to the cortex. yet, soft tissue interposition remains frequent, especially at the start of the learning curve

Conclusion: Non-applied endobutton does not have a negative impact on the postoperative evolution as long as it does not extend beyond the iliotibial band

Interest of early irrigation and debridement in periprosthetic joint infection

housssem Eddine Chahed MA. gharbi, M. Jelassi, A. Zendaoui, R. Bouzidi, A. Teborbi.

service orthopédie -Mongi Slim La Marsa

Introduction: The rate of periprosthetic infection is increasing due to the increase in prosthetic implantation in recent decades, making it a public health problem.

Objective: Our aim is to evaluate the effectiveness of early irrigation and debridement(I&D)in periprosthetic joint infections.

Methods: Our retrospective study included patients with periprosthetic infection initially treated with I&D, combined with appropriate antibiotherapy. The primary endpoint was the rate of apparent cure of the initial infection at a minimum of 2 years' follow-up, defined by the absence of biological and radiological clinical signs of infection and the absence of death attributable to the infection or the treatment.

Results: A total of 40 patients were treated for periprosthetic infections and included in the study. Symptoms appeared after 22 days on average. Per operative sampling found *S. aureus* in 47% of cases. In our study, the early D&I followed by an efficient antibiotic therapy was sufficient to cure the infection in 77% of cases.

Discussion: I&D is an interesting tool in treating periprosthetic infections, with recovery rate that varies between 49% and 78%. Factors that may influence the success of treatment are essentially the ASA score of patients and the delay between intervention and the appearance of the initial symptoms.

Conclusion: Periprosthetic infections are rare but hard to treat. Appropriate care should be rapidly implemented since the appearance of initial symptoms. The early D&I remains as an interesting tool with satisfying results.

K-wire fixation of distal radius fractures using WALANT versus general anesthesia : a prospective study.

Cherif Kamoun, M. Bellil, Y. Grissa, A. Ben Abid, M. Kooli, M. Ben Salah

Orthopaedic and trauma surgery unit, Charles Nicolle Hospital, Tunis

Introduction: Local anesthesia without the use of a tourniquet (WALANT) represents a revolution in the management of distal radius fractures (DRF) requiring surgical treatment. Our objective was to compare the level of anxiety, pain, short-term functional results and cost associated with K-wire fixation of DRF under WALANT and under general anesthesia (GA).

Materials and Methods: We conducted a prospective study including 72 patients with a DRF requiring K-wire fixation. 38 patients were included in the WALANT group (G1) and 34 patients in the group operated on GA (G2). We assessed preoperative anxiety using the Amsterdam Preoperative Anxiety and Information Scale (APAIS). For G1, pain was assessed using the intraoperative numerical rating scale (NRS) during injection of anesthetics, at the incision, during fracture reduction and during pinning. The NRS after two hours, one day, one week, one month and 3 months postoperatively was noted for both groups.

Results: Preoperative anxiety level was significantly higher in G2 (9.46) than in G1 (6.81). The average NRS was statistically higher at H2 postoperative and at one day postoperative for G2 (p(9.46) than in G1 (6.81). The average NRS was statistically higher at H2 postoperative and at one day postoperative for G2. We found no significant difference between the groups for the Quick Dash. The cost of care was significantly higher for G2.

Discussion: WALANT is not devoid of risks, but avoids complications related to GA and allows the patient to be operated on as an outpatient, reducing the cost of care. Conclusion WALANT is a reliable technique for the anesthesia of DRF treated by K wire fixation

Locked intramedullary nailing for the middle-third tibial shaft fractures

Lahmar Ahmed Amine, O. Chouchen, A. Bel Haj Messoud, H. Belhassen, M. Mbarek, S. Mahjoub

Service de chirurgie orthopédique au centre de traumatologie et des grands brûlés

Introduction: Intramedullary nailing is currently considered the treatment of choice for tibial diaphyseal fractures. Locking, as a key element of its stability, remains a controversial subject as much on its polarity, as on the number of screws and their insertion plans. The aim of our study was to compare the results of locked IM nailing to the unlocked ones.

Methods: It is a retrospective comparative study from 2011 to 2014, in the Orthopedics department of the Trauma Center. We selected 120 cases of middle-third tibial shaft fractures treated by either unlocked or locked nailing. We divided them into two groups of 60 cases each. ECM- group and ECM+ group.

Results: The mean age was 34.9 years. The etiology was a road accident in 64.2% of cases. Skin lesions were found in 35.8% of cases. Type 42-A fractures of the AO classification was the most frequent with 66.7% of cases. Fracture of the ipsilateral fibula was found in 74.2% of cases. For the ECM+ group, locking was only distal in half cases and bipolar in the other half. We found no malunion case among fractures treated by IM nailing with both proximal and distal locking. We found a statistically significant correlation between the non-synthesis of the fractured fibula and malunion in

the ECM- group ($X^2 = 0.003$). Functionally, no statistical difference was found between the AOFAS scores of the two groups ($X^2 = 0.112$).

Conclusion: Proximal and distal locking, by providing greater stability, extends the IM nailing indications to comminuted and displaced tibial shaft fractures. It allows the best anatomical and functional results.

Mid-term outcomes of uncemented total knee arthroplasty in patients aged 50 years or younger

Ayari Rabie, A. Abdennadher, S. Hamila, Y. Mallat, K. Amri, L. Nouisri

Chirurgie orthopédique et traumatologique Hôpital Principal d'Instruction de Tunis

Introduction: Total knee arthroplasty (TKA) has proven to be a reliable method of treating various types of knee osteoarthritis. Historically, indications were limited to the elderly. Today, the indications have expanded to younger patients. The results for these patients remain limited. Objective Evaluate the mid-term results of uncemented TKA in patients aged 50 years or younger

METHODS: We conducted a retrospective study of 20 cementless TKA in patients younger than 50 years old with an average follow-up of 58 months. A standard technique without patella resurfacing was used. Preoperative and postoperative functional and radiological evaluation were performed

RESULTS: The mean age of the patients was 42 years. The main diagnoses were post-traumatic, degenerative osteoarthritis and rheumatoid arthritis. The mean preoperative Knee Society score was 65 and 100 postoperatively. Radiological analysis at the last follow-up showed no evidence of loosening. The complication rate was in accordance with the literature

DISCUSSION: The indications for TKA have expanded to include the youngest and most active subjects. Increasing loosening rates and the need for multiple revisions have discouraged the use of cemented implants. The main advantage of this technique is that if revision is needed, there is no excessive bone loss during prosthesis removal

Conclusion: Cementless implants for younger patients are an excellent choice with good survivability. The new highly crosslinked polyethylene and alternative bearing surfaces may allow longer component survival

Functional Outcomes Following Anterior Transfer of the Tibialis Posterior Tendon for Dynamic Varus Deformity

Mohamed Achref Ferjani, S. Mahjoubi, M. Romdhani, Z. Jlaïlia, M. Jenzri, K. Kamoun

Service d'orthopédie infantile, Institut M T Kassab, La manouba

Objective : To investigate the effectiveness of tibialis posterior tendon transfer for dynamic varus deformity

Introduction : Equinovarus affects about one-third of children with spastic hemiplegic cerebral palsy (CP). It is the second most common deformity of the foot and ankle in this group, closely following equinus. The varus component is considered to be the result of muscle imbalance between the inverters and evertors of the foot and ankle.

Methods: We report the cases of 12 patients treated with this technique. They had preoperative and 12 months (4 to 13 months) postoperative radiographic foot alignment measurements and completion of the Foot and Ankle Ability Measure (FAAM). At follow-up we tested with the star-excursion test for standing balance, ankle plantarflexion and dorsiflexion isokinetic strength.

Results: A total of 10 patients with symptomatic spastic equinovarus met the inclusion criteria. Mean age at surgery was 9.8 years (6 to 18). Foot pain and problems with shoe wear improved after

surgery. Seven radiological criteria showed a clinically and statistically significant improvement at follow-up, the majority being in the normal range.

Conclusion: Although the posterior tibialis lengthening technique is the most common for correction. The Tibialis Posterior transfer procedure is a successful surgery that does not restore normal strength and balance to the foot and ankle but allows individuals with dynamic varus deformity and a functional tibialis posterior muscle to have significantly improved outcomes

Mid-term results of transtibial pullout of meniscal root injuries

Rami Triki, H. Ezzine, M. Ben Ayed, M. Nefiss, R. Bouzidi, A. Tborbi

Mongi Slim Hospital La Marsa

Introduction and study goals: Root meniscus injuries are lesions localized in the tibial insertion of the menisci. They are serious injuries which can cause accelerated arthritis of the knee. The aim of our study is to evaluate mid-term results of transtibial pullout for this lesion.

Material and methods: This was a descriptive longitudinal retrospective study conducted between 2016 and 2021 with a minimum follow-up of 6 months. We studied the patients' records and rewatched the arthroscopic videos to describe the lesion according to LaPrade classification. Patients had clinical examination with calculation of IKDC Subjective score pre and postoperatively.

Results: We had 18 patients and 20 root injuries. Most of our patients had lesion of the postero-lateral meniscus root (70%). 2 patients had combined lesion of both roots. Type 2 of LaPrade was found in 65% of the cases. Transtibial pullout was made for 19 lesions. Mean IKDC Subjective score jumped from 52 to 81 postoperatively. We noted no evolution towards arthritis. Mean follow-up was 26 months.

Discussion: Meniscal posterior root injuries are serious injuries which are biomechanically equivalent to total meniscectomy. In fact, the loss of the tibial insertion of the meniscus causes the loss of the hoop stress effect of the meniscus which is protective for the cartilage. Transtibial pullout can restore the anatomy and function of the meniscus.

Conclusion: We had encouraging results for this surgery technique in the treatment of meniscal root injuries. These lesions should be well diagnosed as they can be destructive for the knee.

Outcomes of total knee replacements after tibial valgus osteotomy

Ayari Rabie, Y. Mallat, S. Hamila, A. Abdennadher, K. Amri, L. Nouisri

Chirurgie orthopédique et traumatologique Hôpital Principal d'Instruction de Tunis

Introduction: Tibial valgus osteotomy (TVO) is a common operation that has been shown to be effective in the management of osteoarthritis of the medial compartment of the knee. It provides satisfactory functional results and delays arthroplasty. The superiority of results after primary TKA compared to TKA after TVO is controversial in the literature

Objective: Evaluate the results of TKA after TVO methods We conducted a 10-year retrospective study with a mean follow-up of 60 months involving 50 TKA after TVO. There were 39 closing wedge and 11 opening wedge osteotomies. The indication was progressive osteoarthritis with functional impairment. Pre- and postoperative functional and radiological evaluation was performed Results The mean age of our study was 58 years. The mean time from TVO to revision was 102 months. The functional results were

satisfactory. The mechanical axis was varus in 70% of cases. The complication rates were similar to the literature.

Discussion: TVO has proven to be the operation of choice for medial tibiofemoral osteoarthritis in young patients with satisfactory results. It allows preservation of bone stock. However, TKA after TVO can be difficult. The major problem remains the patella Baja. Most of the series in the literature have concluded that there is no significant difference between the results of primary TKA and TKA after TVO. The type of TVO does not seem to influence these results as well

Conclusion: The functional and radiological results of TKA after TVO are satisfactory and comparable to those of primary arthroplasty

The interest of intramedullary nailing in the treatment of distal tibia fractures

mohamed Jlidi, N Baghdédi. W Bouaicha. O Ben Mohamed. M Lamouchi. S Daas

orthopedic and traumatology department Nabeul

Introduction: Fractures of the distal quarter of the leg (FDQL) are rare. Because of their instability and their anatomical situation, they have always been a real therapeutic challenge. The aim of our work is to study the epidemiological and anatomopathological aspects of these fractures as well as to determine the place of intramedullary nailing (IMN).

Materials and methods: This is a retrospective study conducted at the orthopedic and traumatology department in Nabeul between 2014 and 2020, involving 41 patients with FDQL, treated by IMN.

Results: Our series of 41 patients included 32 men and 9 women, with an average age of 45.5 years old. The right side was affected in 26 cases. The majority of the fractures were classified as A1 types according to the AO/OTA classification. A fracture of the fibula was associated in 38 cases. The mean follow-up was 51 months. The average Olerud and Molander score was 95.3. The average time to healing of the tibia was 128.3 days and of the fibula was 93.5 days. 12 patients had malunion. Two patients presented with early sepsis and 18 patients with algoneurodystrophy. No cases of nonunion were reported.

Discussion and conclusion: FDQL are rare and notoriously difficult to treat. Their best treatment strategy is still subject to debate. Although the plate offers a better reduction, this comes with the price of a higher complication rates especially infections that can be totally devastating. The IMN seems to be a good therapeutic option provided that the distal fragment allows effective locking.

Treatment of Thoracolumbar Junction Fractures by Short Segment Instrumentation: Does it allow the Long-Term Maintenance of the Reduction?

Ammar Ameni, Mohamed Taghouti, Karim Belkahla, Hamdi Grami, Mahmoud Smida, Mohamed Samir Daghfous,

Traumatology department, KASSAB Institute, Tunisia

The treatment strategy for thoracolumbar vertebral fractures has always been controversially discussed due to its anatomical and functional repercussions. Our purpose was to determine whether the osteosynthesis of the thoracolumbar spine fractures by a short segment instrumentation alone allows the maintenance of the long-term reduction. We did a retrospective study of patients with thoraco-lumbar spine fractures operated by short segment instrumentation alone. We measured vertebral kyphosis, regional kyphosis and segmental kyphosis. These measurements were performed preoperatively, postoperatively and at follow-up. From these measurements, we calculated the loss of the correction. Thirty-one patients were selected for the study. The average loss of correction in segmental kyphosis was 14.7%. The average loss of correction in vertebral kyphosis was 23.2%, and the average loss of correction in regional kyphosis was 0.6%. In conclusion,

osteosynthesis by a short segment instrumentation alone seems to be insufficient to maintain the long-term reduction.

Use of hemostatic powder in prosthetic surgery about 20 case

Ait el hadj Lyes, A. Touati, B. Cartelo, M. Yakoubi

EHS Benanoun Alger

Total knee (TKP) and hip (THA) arthroplasty are part of the most common operations. However, there are ongoing efforts to improve outcomes by limiting postoperative wound complications such as formation of hematomas and infections. The aim of this study is to assess the effectiveness of Hemosphere Polysaccharide Microporous (HPM) and to study any influence on formation rates hematoma and wound infection after prosthetic surgery. we used HPM in 20 patients, 8 TKP and 22 THA. Blood loss postoperative was quantified by hemoglobin levels obtained 24 and 48 h after surgery. A single dose of HPM was applied before the closure of the skin on suction redon. For PTH also a single dose was applied; it is 10 prostheses bilateral simultaneous anterior approach without orthopedic table without use of redon, as well as 2 prostheses per lateral approach on suction redon. The expected blood loss was low with an average of 265 cc quantified in the vials. The average decrease in hemoglobin on the first day postoperative at the second postoperative day was (0.52 g/dL ± 0.65). HPM have been studied more extensively in other surgical specialties. Bruckner et al. described PMH as part of cardiothoracic surgery; they showed a decrease in hemostasis time. Some investigative reports on the use of HPM in total hip arthroplasty concluded that it reduced postoperative wound drainage, reduction of hemoglobin and the need for blood transfusion. HPM demonstrates a good check on postoperative drainage, the amount of postoperative blood transfusion (24 hours) so on the reduction in hemoglobin levels.

Complications Associated With Staged Versus Simultaneous Bilateral Total Knee Arthroplasty: An Analysis of 7747 Patients

Mohammed Al-Awlaqi

King faisal street Egypt

Background: Benefits of simultaneous bilateral total knee replacement (TKR) include lower costs, decreased hospital stay, and shorter rehabilitation. This study evaluated complications associated with simultaneous versus staged bilateral TKR within 12 months. We hypothesized that after controlling for comorbidities, the simultaneous group would have the highest rate of complications.

Methods: This retrospective study analyzed the Humana subset of the PearlDiver Patient Records Database. CPT 27447 and associated modifiers were used to identify patients who underwent simultaneous or staged bilateral primary TKRs. Staged bilateral TKRs were performed within 12 months and were stratified by the time between procedures. Primary outcomes were the Centers for Medicare & Medicaid Services' publicly reported complications. Risks of complications were compared using multivariate logistic regression controlling for age, gender, and comorbidities.

Results: Seven thousand seven hundred forty-seven patients underwent simultaneous or staged bilateral TKRs between January 2007 and April 2015. There were lower odds of transfusion and all-cause 90-day readmission but higher odds of mechanical complications and infection for all staged groups compared to the simultaneous. Patients whose staged surgeries were 3 months apart had significantly higher odds of undergoing manipulation under anesthesia (MUA).

Conclusions: Higher rates of blood transfusion and readmission were associated with simultaneous bilateral TKR, while higher rates of mechanical complications and infection were associated

Percutaneous fixation for thoracolumbar fractures on ankylosing spondylitis : About 8 patients.

Meriem Souissi, M. Bellil, O. Ketata, K. Bouzid, M. Kooli, M. Ben Salah

Orthopaedic Surgery Department, Charles Nicolle hospital, Tunis, Tunisia

Introduction: Ankylosing spondylitis alters spinal structure and biomechanics, making it prone to fractures that tend to be unstable requiring surgical stabilisation. Open reduction and fixation is linked to high complications due to patients' vulnerability

Objectives: We aimed to evaluate percutaneous surgery in non-deficit patients in terms of stable fixation and complication rates.

Methods: We collected clinical and radiological data of all patients treated at our institution, over 10 years, for thoracolumbar fractures on ankylosing spondylitis without neurological deficit.

Results: 8 patients underwent percutaneous pedicle fixation, using a long construct. 6 fractures occurred between T10 and L2. All patients had CT-scans and 4 had MRI. There were no perioperative complications. One patient had a construct failure requiring re-intervention.

Discussion: Patients with ankylosing spondylitis are 4 times more prone to spinal fractures, which involve the three columns and are unstable requiring surgical management. Associated cardiovascular and metabolic comorbidities in this population, the need for a long construct and osteoporosis increase blood loss and complication rates. Autoimmune disease and paravertebral fatty dystrophy increase the risk of postoperative infection. Percutaneous fixation reduces the surgical incision, muscle dissection, infectious risk, blood loss and surgical time. Low corporeal mineral density exposes to construct failure, thus the benefit of cement-coated screws in enhancing the construct's stability

Conclusion: Percutaneous surgery offers less complications.

Surgical treatment of lateral condyle elbow fracture in children: parallel versus divergent pinning

Saifeddine smaoui, A.A. Mohseni, M.H. Gharbi, M. Zairi, R. Boussetta, M.N. Nessib

Department of pediatric orthopaedic surgery, children's hospital Bechir Hamza, Tunis, Tunisia

Introduction: Lateral condyle fracture is the second most common elbow fracture in children. The objective of our work was to evaluate the results of surgical treatment of displaced fractures of the lateral condyle by comparing the configurations of the wires (parallel and divergent wires).

Patients and Methods: We retrospectively analyzed the clinical and radiological outcomes of 104 children younger than 14 years of age treated for a surgical stage lateral condyle fracture over a 5-year period from January 2016 to December 2020. The HARDACRE score was used to evaluate functional results and plain X-rays were used to evaluate the radiological outcome.

Results: The average age of our patients was 5.85 years. All patients were treated with open reduction and internal fixation (ORIF) with the placement of two Kirschner wires, parallel in 58% of cases, divergent in 42%. The HARDACRE score was excellent in 39.37% of cases with parallel wires and in 50.9% with divergent wires. On radiological examination, all the fractures consolidated after 6 weeks.

Discussion: The overall results of open pinning were satisfactory in 42.8% to 100% of cases, depending on the authors. Leonidou et al reported excellent

Results: In 105 patients treated openly with divergent Kirschner wires. 96% achieved an excellent Hardacre score and 4% obtained good scores, which is similar to the results obtained in our series.

The average results reported by the same authors varied between 3.1% and 52.4%

The In-Out Meniscal repair of bucket handle tears in the stable knee

Rami Triki, MA. Gharbi, A. Bousrih, M. Nefiss, R. Bouzidi, A. Tborbi

Mongi Slim Hospital La Marsa

Introduction and study goals: The treatment of bucket handle meniscus tears is made easy with arthroscopic In-Out technique. The aim of our study is to evaluate the result of repairing these lesions in the ACL-efficient knee.

Methods: This was a descriptive longitudinal retrospective study between 2017 and 2020. Intraoperative arthroscopic videos were replayed. Postoperatively, we performed a clinical examination and calculated functional scores in order to evaluate the mid-term results and to study the prognostic factors.

Results: Our study was conducted on 20 bucket handle meniscus tears. The mean LYSHOLM score was 84.8. The mean IKDC score was 82.2. 80% of the patients had a good LYSHOLM score and an IKDC score above 80. Clinical evaluation was in favor of meniscal healing in 17 patients. Functional scores were significantly better in patients with a narrow lesion. The classical pejorative factors (age, chronicity, circumferential location) did not have a significant influence on the outcome of meniscal repair.

Discussion: Meniscus bucket handle tears heal more easily when associated with ACL reconstruction. In fact, the preparation of the bony tunnels release growth factors which can promote meniscal healing. In stable knees, multiple techniques can be used to have biologic augmentation to promote the meniscal healing. In our series, we did not have to use these techniques, with promising results.

Conclusion: The ACL efficient knee should not be a limit to do the meniscus in-out repair. When performed properly, the healing rate can exceed 80%.

Use of 3d printing in orthopaedic surgery. PSI Do It Yourself.

Djidi Mohamed Faouzi, H. Amouri, A.E Maiza, A. Tahrat, K. Aitallaoua, L. Nebchi

Algeria

Introduction : Additive manufacturing, commonly known as 3D printing, is defined as the process of joining materials to manufacture parts from 3D model data, usually layer by layer. Custom-made cutting guides (PSI) are a new concept in computer-assisted surgery (CAOS) to provide patientspecific instruments that can enhance or replace conventional techniques

Study objectives : Through this presentation, we aim to demonstrate that using 3D printing in our clinical practice is useful, accessible, inexpensive with a gentle learning curve.

Material and methods : We present 03 case examples where 3D printing of surgical models was easily achieved in a Do It Yourself concept, and how we used the models with all steps in the different clinical scenarios.

Results : The 3D printed PSI is designed to control cutting and shrinking. Which, in theory, should improve the predictability of the procedure.

Discussion : Although the usefulness of these guides should not be underestimated, they remain technically demanding procedures. This technique has enabled us to improve the surgical performance of unibi or multiplanar corrective osteotomies. Modeling helps surgeons for more precise preoperative planning in all spatial planes.

Conclusion : These techniques will revolutionize our way of practicing orthopedic surgery at all stages of the care of our patients and should become natural to the surgeon. They can be integrated into daily practice

Achilles tendon rupture in athletes: functional outcomes of 20 cases

Oussama Lassioued, W. achour, M. Zaibi, A. chaabeni, M. ben hnia, J. Saadana, A. Abid

Department of orthopaedic and traumatology surgery, University Hospital Center Fattouma Bourguiba., Monastir, Tunisia

Introduction : Rupture of the Achilles tendon is more and more common nowadays due to the considerable development of sports activities, the increase in their intensity, and the lack of means of prevention. Diagnosis is usually easy but treatment is still controversial.

Materials and Methods: This is a retrospective study of 20 cases of Achilles tendon rupture in athletes treated surgically. The sports activity and level have been noted. The circumstances of the trauma as well as the time between the rupture and the management were noted. The operating techniques used varied between simple sutures and grafting according to Bosworth or Chigot procedures. The evaluation of functional results was based on the calculation of the McComis score.

Results: Our patients were predominantly male with an average age of 36 years. Three patients were competitive athletes and 17 were recreational. 13 patients had direct sutures, 4 repaired according to Bosworth's technique, and 3 according to Chigot 's technique. At the final follow-up of 3 years, results were considered excellent and good in 85% of our patients, the return to sports was on average at the 8th month However only 60% reached the same previous level.

Conclusions : The management of Achilles tendon rupture remains a controversial topic between the effectiveness of the operative and nonoperative treatment. This lesion can be a devastating injury to athletes.

Outcome of retrograde drilling in osteochondral lesions of talus with subchondral cysts: Case series

Ossama A. Elshazly, Ahmed Ramy Zakaria, Mohamed Mokhtar, Mostafa Abo Elnour, Ossama A. Elshazly

Ain Shams University,

Background: About 50-73% of acute ankle ligamentous injuries and fractures are associated with talar osteochondral lesions (OLT). The treatment of OLT is challenging because of the avascular nature of the articular cartilage and being unable to heal when injured. Arthroscopic drilling provides a satisfactory treatment options for OLT especially the retrograde drilling when the articular cartilage is intact. This study aims to evaluate the outcome of retrograde drilling in osteochondral lesions of the talus with subchondral cysts.

Methods: In this study, 94 patients with osteochondral lesions with subchondral cysts and intact articular cartilage were treated with retrograde drilling during the period from 2008 to 2020. The registry of the cases was reviewed retrospectively to evaluate the radiological and the functional outcome using AOFAS and VAS scores during follow up period at 1, 2, 4, 6, 12, 24 weeks and one year postoperatively.

Results: Ninety four patients were included in this study with 74 (78.7%) males and 20 (21.3%) females. The mean age was 38.9 ± 10.8 years. The mean follow-up was 42.2 ± 11.3 months. The mean AOFAS score significantly improved from 65.7 (47 to 81) preoperatively to 92 (90 to 100) ($p < 0.01$) and the mean visual analogue scale (VAS) score improved from (4 to 0.9) at final follow-up.

Conclusion: Despite it is technically demanding but the arthroscopic retrograde drilling provides a dependable treatment option for the

talar osteochondral lesions associated with subchondral cysts with a satisfactory functional and radiological outcome.

Creation of an original animal model of femoral pseudarthrosis in rabbits

Lajmi Achraf, N. Sahnoun, M. Mellouli, M. Turki, S. Sallemi, H. Keskes

Department of Orthopedic Surgery and Traumatology, Habib Bourguiba hospital, Sfax

Introduction: Treatment of pseudarthrosis remains a subject of controversy. In order to prove the validity of a therapeutic technique, it is necessary to create an experimental model.

Study objective: Create an animal model of non-union using a muscle interposition technique.

Materials and methods: It is a descriptive, comparative and prospective experimental study carried on 24 rabbits. Principle was to perform loss of femoral bone substance and muscle interposition stabilized by an external fixator. Bone consolidation was analyzed at 8 and 12 weeks. The analysis of results was based on a radiological, anatomo-pathological and molecular study.

Results: In groups of pseudarthrosis, radiological assessment showed persistence of the inter-fragmentary gap, obturation of medullary canal and resorption of bone extremities. Histologically, we observed fibro-cartilaginous tissue in the interposition zone associated with residual muscle tissue. Comparing groups, bone resection area, at 8 and 12 weeks, contained significantly less bone and more fibro-cartilaginous tissue with muscular interposition. The comparison of the interposition groups did not show any significant difference concerning the fraction of bone and fibro-cartilaginous tissue. Molecular study showed significant under-expression of the COL1 and Runx2 genes in case of pseudarthrosis.

Discussion and conclusion: The difference in results is mainly explained by muscle interposition. We succeeded in creating an original model of pseudarthrosis in rabbits which will be used later to test new therapeutic methods.

Functional and oncological outcome of wide resection and Modular endoprosthesis reconstruction in bone tumours

Hassan Elbahri, H. Mohammed Ali, A. Ayman Mohammed Sudan

Introduction: In Sudan, we started limb salvage procedures among our patients in year 2012. Diagnosing of Malignant bone tumours is increasing in numbers within the last decade in Sudan due to availability of modern imaging techniques and the well trained histopathologist.

Study Objectives: The aim of this study is to determine the short term outcome of Endoprosthetic lower limb salvage procedures that have been done in Sudan since May 2013 to October 2020.

Material and Methods: Sixty five cases of bone tumours that have a limb salvage procedure were retrospectively identified. Limb salvage procedures using of modular endoprosthesis as re-constructive methods post wide resection for different types of bone tumours were examined for oncological and functional outcome.

Results: Good to excellent functional results was achieved without compromising the oncological principles. There were three cases of local recurrences out of sixty five cases. There were three cases of deep infection out of sixty five cases and one with superficial infection. MSTS Enneking's scoring system for functional assessment post limb salvage procedure of modular endoprosthesis cases scored 27/30.

Conclusion: Modular endoprosthesis malignant bone tumours are safe, of good functional result.

The impact of associating chest trauma with Dorso lumbar spinal trauma on perioperative morbi-mortality

Ahlem Boussabeh, S. ketata, O. terkaouchi, R. dammak, A. ayedi, I. zouche

Department of anesthesiology and intensive care, Habib Bourguiba hospital, Sfax, Tunisia

Introduction : Spinal injuries cause management problems due to the frequency of multi lesion association. Our study aimed to evaluate the impact of the association of chest trauma with dorso lumbar spinal trauma on perioperative morbi-mortality.

Patients and methods: We conducted a retrospective observational study for 4 years involving 80 patients with traumatic osteosynthesis of the Dorso lumbar spinal column. The patients were divided into two groups: patients presenting dorso-lumbar spinal trauma associated or not to chest trauma. We compared the duration of surgery, transfusion, post-operative ileus, resumption of surgery, and neurological and infectious complications. The software IBM SPSS® 25.0.0.1 was used for the statistical analysis. Statistical significance was defined as $p < 0.05$.

Results : 80 patients with dorso lumbar spinal trauma were included. 7 patients were associated with chest trauma (9%). We found a significant difference between the 2 trauma groups in favor of the spine trauma group associated with chest trauma in terms of surgical duration ($p=0.001$), blood transfusion (p

Vascular damage due to traumatic Knee dislocation: a retrospective study of 31 cases

Karoui sirine B. Derbel, R. Miri, C. lassoued, M. Ben Hammamia, R. Denguir

sevice de chirurgie cardiovasculaire La Rabta

INTRODUCTION: Popliteal artery injuries in knee dislocation are associated with a high rate of morbidity and a high frequency of amputation. The surgical management of this dual orthopedic and vascular location remains open to debate, especially with regard to the surgical sequence.

OBJECTIVE: The aim of our study is to evaluate the results of management of this type of arterial trauma in terms of mortality and morbidity and to determine the predictive factors for limb salvage.

METHODS: It is a retrospective descriptive and analytical study of a serie of 31 patients who were treated between January 2010 and December 2020. Were Included all patients who had an arterial injury post Knee dislocation

RESULTS: This study includes 31 patients. The average age is 33,2 years. The average time to revascularization was 10.2hours.

Arterial repair was done by venous bypass in all cases. The postoperative course was marked by 01 death, 03 cases of infection, 01 case of bypass thrombosis, 01 case of haemorrhage, 02 cases of revascularization syndrome and 03 cases of compartment syndrome. Amputation was performed in 03 cases (9.6%).

The statistical study established as predictor factors of limb amputation: The delay greater than 6 hours ($p = 0.001$), the infection ($p=0.001$), the separate surgery ($p = 0.001$) and the severe ischemic signs ($p = 0.001$).

CONCLUSION: The results of surgical management of osteo-vascular trauma around the Knee is conditioned by the revascularization delay, which is the main predictor factor of limb salvage ($p=0.001$).

Pie crusting of the medial collateral ligament in the treatment of meniscal lesions

Rafik elaftram, M. Ben Romdhane, M. Sghaier, A. lessoued, H. Annabi

Department of Orthopedic Surgery and Traumatology of the FSI Hospital - La Marsa

Arthroscopic meniscectomies and medial meniscal sutures are common surgical procedures that can be complicated by iatrogenic cartilage lesions, especially in tight knees. To avoid this complication, needle pie crusting of the medial collateral ligament has been proposed. This technique is practiced, but its influence on longterm medial knee laxity is not precisely known.

Methods: It's a retrospective study about 20 patients whose average age ranged between 20 and 40 years, all internal security agents, operated between 2017 and 2019 by arthroscopy for internal meniscal lesion. The assessment of the laxity was based on clinical and radiological criteria Results 14 patients had a partial meniscectomy and 6 had a meniscal suture All 20 patients required Pie Crusting to better approach the internal femoro-tibial compartment. This was done using an intramuscular needle under arthroscopic control, opposite the medial meniscus, at the posterior 2/3 junction of this compartment until an opening deemed satisfactory. The study of medial laxity was carried out after a 6-week follow-up postoperative with a clinical and radiological evaluation on dynamic X-rays Clinical evaluation showed no residual internal knee laxity, the patient could undertake heavy physical activities with manageable pain levels and a sub optimal knee function

Conclusion: Needle Pie Crusting is a common per operative gesture, it is usually necessary to ease the access to the internal femoro tibial compartment. Our Clinical and radiological evaluation showed no residual internal knee laxity

Recommandations aux auteurs

Tunisie Orthopédique, organe officiel de la Société Tunisienne de Chirurgie Orthopédique et Traumatologique (SOTCOT), publie des éditoriaux, des mises au point, des méta-analyses, des techniques chirurgicales, des articles originaux, des cas cliniques, des notes de techniques, des lettres à la rédaction, des analyses bibliographiques, des critiques de scores et de classifications, des résumés d'articles tunisiens publiés dans des revues étrangères indexées et enfin des revues de thèses, mémoires et livres. Les travaux soumis pour publication dans

Tunisie Orthopédique doivent s'intéresser aux pathologies de l'appareil musculo-squelettique. Revue semestrielle et bilingue, elle publie des articles rédigés en français ou en anglais et émanant de tous les pays du monde. Les articles sont soumis pour avis à deux lecteurs. La décision finale d'acceptation revient au comité de rédaction.

Tous les articles doivent être adressés uniquement en version électronique par E-mail sur l'adresse suivante : secrtaire.sotcot85@gmail.com ou à travers notre site www.sotcot.com

Chaque article doit être accompagné d'une lettre de soumission signée par l'auteur référent. Pour les articles tunisiens, la lettre de soumission doit être signée aussi par le ou les chef(s) de service(s), où a été mené le travail. L'auteur référent doit mentionner dans la lettre, que l'article est original ne faisant l'objet d'aucune publication antérieure et qu'il n'est pas soumis simultanément à une autre revue.

1- LES RUBRIQUES

Lors de l'envoi de leur manuscrit les auteurs doivent préciser la rubrique où ils souhaitent publier : « *mémoire original* », « *fait clinique* », « *note de technique* », « *mise au point* », « *lettre à la rédaction* » des analyses bibliographiques, des critiques de scores et de classifications, des résumés d'articles tunisiens publiés dans des revues étrangères indexées et enfin des revues de thèses, mémoires et livres

1.1- Le mémoire original

Il s'agit d'un compte rendu scientifique et à ce titre il doit observer la rigueur méthodologique et rédactionnelle d'un protocole de recherche expérimentale. Il apporte des notions nouvelles ou complètes, conteste ou confirme des notions connues. Lorsqu'il s'agit d'une *recherche clinique*, il indique l'incidence de ses conclusions sur les décisions médicales car elles sont susceptibles d'être la base de *recommandations pour la pratique clinique*. Lorsqu'il s'agit d'un *travail expérimental*, il doit comporter un rappel de sa *justification clinique* et évoque le cas échéant une *application pratique* ultérieure. Le mémoire original doit donc se conformer aux *règles internationales* concernant sa *rédaction* et sa *structure* (Introduction, Matériel et Méthode, Résultats, Discussion).

a) L'introduction doit comporter:

- > l'état des connaissances et la justification de l'étude
- > l'hypothèse de travail
- > l'énoncé précis de l'objectif principal et des éventuels objectifs secondaires de la recherche et il sera en conclusion confronté aux résultats observés.
- > *L'énoncé de la méthode* doit systématiquement comporter la description :
 - > du matériel de l'étude avec les critères d'inclusion et d'exclusion
 - > du protocole appliqué et du type d'étude (rétrospective, prospective,...)
 - > des moyens d'évaluation choisis
 - > du critère principal et des critères secondaires de jugement
 - > des outils statistiques utilisés

Les résultats doivent être exprimés de façon précise et concise.

b) La discussion :

- > rapporte les points forts et les points faibles de l'étude (type d'étude, effectif de la cohorte, perdus de vue, biais de sélection, biais de mesure, biais de confusion,...)
- > confronte les résultats obtenus aux objectifs de départ pour confirmer ou infirmer l'hypothèse initiale
- > compare les résultats obtenus avec ceux de la littérature
- > - émet d'éventuelles recommandations de pratiques.

c) La conclusion :

Rappelle l'objectif du travail, le ou les principaux résultats et les recommandations qui en sont issues. Bannir tout commentaire non abordé et encore moins prouvé par le travail.

Pour les études menées chez l'homme, le respect des **standards éthiques demandés par les comités responsables doit être explicitement stipulé. De même, les travaux expérimentaux chez l'animal doivent avoir respecté les règles éthiques du domaine.**

Le mémoire doit être accompagné d'un résumé de 300 mots structuré (Introduction – Matériel et méthodes – Résultats – Discussion).

Il est demandé à l'auteur, à la fin du résumé, d'évaluer et de préciser en termes de niveau de preuve la force de ses conclusions telle qu'elle découle de la validité des choix méthodologiques :

- > I : prospectif randomisé de forte puissance ou méta analyse
- > II : prospectif randomisé de faible puissance
- > III : cas-témoin
- > IV : rétrospectif ou série historique
- > V : avis d'expert

1.2- La mise au point

Il s'agit d'un travail fondé sur une analyse critique extensive de la littérature et elle vise à faire le point sur une question pour laquelle le nombre de publications, leur dispersion, ou leur caractère hétérogène (clinique, recherche fondamentale...) justifie un travail de synthèse. **Elle ne doit pas excéder 6000 mots incluant un résumé de 300 mots maximum.**

1.3- Le fait clinique

Il s'agit de l'observation d'un ou plusieurs cas rares dont l'originalité doit être démontrée par une étude approfondie de la littérature. Il comporte l'exposé de la ou des observations rapportées, suivi d'une discussion ou commentaire en montrant l'intérêt et situant le cas échéant les nouvelles observations par rapport aux cas déjà publiés.

Le texte d'un fait clinique **ne doit pas excéder 1500 mots** incluant **un résumé de 150 mots** maximum.

1.4- La note de technique

Elle est destinée à présenter une technique, une instrumentation, une méthode d'exploration une méthode de cotation réellement nouvelle au vu des publications antérieures. Lorsqu'il s'agit de techniques opératoires, leur valeur doit être soutenue par une expérience suffisante. Elle est habituellement largement illustrée. Une note de technique **ne doit pas excéder 1500 mots incluant un résumé de 150 mots maximum.**

1.5- La lettre à la rédaction

Il s'agit des commentaires d'un lecteur sur un article publié et qui peut rapporter une expérience identique ou contradictoire ou des informations bibliographiques complémentaires au travail qui en est l'objet. Elle vise à établir un dialogue entre les auteurs et les lecteurs de la Revue. Il est de règle de la faire **paraître avec la réponse de l'auteur concerné. Elle doit être courte (500 mots) et précise pour permettre une réponse claire.**

2- LES RÈGLES DE SOUMISSION

2.1- Forme

Le manuscrit doit être présenté en double interligne, caractère Times 11, marge de 2.5cm des 4 côtés. Un article original ne doit pas dépasser 25 pages dactylographiées, tableaux, figures et références compris. Une mise au point ne doit pas dépasser 30 pages dactylographiées, tableaux, figures et références non compris. Cas cliniques et notes de technique ne doivent pas dépasser 12 pages dactylographiées, tableaux, figures et 20 références au plus compris. La lettre à la rédaction ne doit pas dépasser 3 pages dactylographiées.

Les pages sont numérotées en chiffres arabes en bas et à droite, en commençant par la page de titre.

2.2- Taille des articles

La brièveté d'un travail favorise son accessibilité, sa lecture et sa compréhension. Le nombre maximal de mots s'entend titre, résumé, texte, références, légendes inclus

- > 3500 mots pour un « Mémoire original » ;

- > 6000 mots pour une « Mise au Point » ;
- > 1500 mots pour un « Cas clinique » et une « Note de technique » ;
- > 500 mots pour une « Lettre à la rédaction ».

2.3- Le fichier texte

Le « fichier texte » comporte : la page de **titre et le manuscrit (résumé et mots clés, texte, références bibliographiques, tableaux et légendes des tableaux, légendes des figures)**.

a) Sur la première page :

- > **le titre** (pas d'abréviations, pas plus de 80 caractères) ;
- > **la liste des auteurs (6 au maximum)** et pour chacun son institution, ville et pays d'exercice et pour l'auteur correspondant, son adresse postale et électronique.

b) Sur la deuxième page :

Le titre (sans les auteurs)

Le résumé : il doit être concis, factuel, reprenant les principaux résultats chiffrés. Il doit être structuré. Pas de mention de l'origine du travail.

- > Mémoires originaux : 300 mots. Doivent impérativement apparaître les rubriques suivantes : Introduction, Hypothèse, Matériel et Méthodes, Résultats, Discussion, Niveau de Preuve
- > Mises au point : 300 mots ;
- > Cas cliniques et notes de technique : 150 mots.
- > **Trois à cinq mots clés** en anglais et en français sont indiqués immédiatement après le résumé, choisis parmi les mots clés anglais du Medical Subject Headings de l'Index Medicus.

c) Sur les pages suivantes :

- > **le manuscrit.** La ou les institution(s) où a été mené le travail ne doit pas être mentionnée à l'intérieur du texte.
- > **les tableaux avec légendes des tableaux et pieds de tableaux regroupés avec ceux-ci.** En revanche les légendes des figures sont sur des pages séparées du corps du manuscrit.

Toutes les données chiffrées sont présentées de préférence sous forme de tableaux. Pour de courtes séries cliniques, un tableau récapitulatif peut faire apparaître l'ensemble des données concernant chacune des observations. Chaque tableau doit comporter un appel dans le texte. Chaque tableau doit comporter une légende figurant au dessus du tableau et comporter au- dessous du tableau si besoin, les explications ou notes concernant les unités, les abréviations et les méthodes statistiques. Les tableaux ne sont pas inclus dans le corps du manuscrit. Ils sont numérotés en chiffres romains dans l'ordre de leur première citation dans le texte.

d) les références bibliographiques :

- > o toutes les références appelées dans le texte doivent figurer dans la liste des références ;
- > o toutes les références de cette liste doivent être appelées dans le texte, par un numéro entre crochets ;
- > o toutes les références utilisées doivent être **accessibles au lecteur, ce qui exclut les communications personnelles, les données non publiées, les thèses, les comptes rendus de congrès n'ayant pas fait l'objet d'une édition ;**
- > o la liste des références est présentée à la fin de l'article ; elles sont classées et numérotées en chiffres arabes, dans leur ordre d'apparition dans le texte ;

Les titres des journaux sont abrégés selon la nomenclature de l'U.S. National Library of Medicine.

Exemples de références :

Articles de périodique :

Zaraa M, Habboubi H, Teborbi A, Belcadhi Z, Bouzidi R, Mbarek M et al. La Radiographie télémétrique des membres inférieurs est elle indispensable pour l'exploration de la gonarthrose ? Etude prospective sur 60 genoux. Tun Orthop 2017; 8 : 6-9.

Supplément d'un périodique :

1. Gleyze P, Clavert P, Flurin PH, Laprelle E, Katz D, Benkalfate T, et al. Management of the stiff shoulder. A prospective multicenter comparative study of the six main techniques in use: 235 cases. *Orthop Traumatol Surg Res* 2011;97(8 Suppl):S167-81.

Livre :

1. Neyret P, Demey G. *Traité de chirurgie du genou*. 1st ed. Paris: Elsevier Masson; 2012.

Chapitre d'un livre :

1. Glick JM. Complications of hip arthroscopy by the lateral approach. In: Shermann OH, Minkoff J, editors. *Current management of orthopaedics: arthroscopic surgery*. Baltimore: W. Wilkins; 1990. p. 1-9.

Publication de comptes rendus de congrès :

1. Trojani C. Traumatic acromio- and sternoclavicular joint dislocation. In: Hutten D, editor. *Cahiers d'enseignement de la SoFCOT : conférences d'enseignement*. Paris: Elsevier Masson; 2011 [p.21-48].

Les articles sous presse sont cités comme ci-dessus, suivis de la mention : Sous presse, année de publication.

2.4- Fichiers des illustrations ou figures

Les figures sont appelées dans le texte par numéro (chiffres arabes) dans leur ordre d'apparition. Elles doivent accompagner le manuscrit, mais ne doivent pas être intégrées dans le fichier texte. Les figures (schémas, dessins, photos couleur ou noir et blanc, histogrammes, graphes) doivent toujours être fournies en fichiers séparés, à raison d'un fichier par figure, ou d'un dossier compressé (zippé). **Les figures doivent être fournies de préférence en format TIFF (.tif), EPS (.eps), ou PDF (.pdf).**

Les légendes des figures sont placées à la suite du texte du manuscrit.

2.5- Statistiques, unités, etc.

Les méthodes statistiques employées, doivent être présentées clairement pour permettre la vérification des résultats rapportés.

Les molécules, médicaments ou non, doivent apparaître sous leur dénomination commune internationale, le nom commercial étant suivi de la mention « ® » figurant en note de bas de page avec celui du laboratoire fabricant et de son siège social. Les matériels chirurgicaux et implants doivent être écrits sous leur nom générique avec un renvoi en note de bas de page mentionnant le nom du fabricant, son siège social et le nom commercial du matériel avec le signe™. Les mesures de longueur, hauteur, poids, volume, sont celles du système métrique ou leurs multiples. Les températures sont en degré Celsius, les pressions sanguines en millimètres de mercure. Les mesures hématologiques et biochimiques utilisent le système des unités internationales. Le terme entier précède l'abréviation lors de sa première apparition dans le texte.

2.6- Conflit d'intérêt

La revue suit les pratiques internationales relatives aux conflits d'intérêts en rapport avec les publications soumises.

Toute soumission de manuscrits doit être accompagnée d'une déclaration de conflit d'intérêt. Un conflit d'intérêt existe quand un auteur et/ou un co-auteur a des relations financières ou personnelles avec d'autres personnes ou organisations qui sont susceptibles d'influencer ses jugements professionnels concernant une valeur essentielle (bien du patient, intégrité de la recherche...). Les principaux conflits d'intérêt sont les intérêts financiers, les essais cliniques, les interventions ponctuelles, les relations familiales...

Tous les auteurs de la publication doivent déclarer toutes les relations qui peuvent être considérées comme ayant un potentiel de conflits d'intérêt,

Au cas où il n'existe aucun conflit d'intérêt en lien avec l'article soumis, la mention suivante doit être ajoutée directement dans le manuscrit : **Conflit d'intérêt : aucun ;**

2. Au cas où il existe un (ou plusieurs) conflit(s) d'intérêt avec un ou plusieurs des auteurs de l'article, la liste complète de ceux-ci doit être mentionnée en fin de manuscrit, avant les références bibliographiques et ce conformément à la présentation ci-dessous, avec les initiales de(s) l'auteur(s) concerné(s) et le nom de l'entreprise associée, tels que précisé dans les exemples ci-dessous.

Exemples de mention de conflits, à faire figurer à la fin du texte, sous les remerciements (le cas échéant) :

- > C.R., E.L. Intérêts financiers dans l'entreprise DIWA S.A. ;
- > M.D. Interventions ponctuelles : activités de conseil pour SFC ;
- > C.G. Conférences : invitations en qualité d'intervenant pour KKS & Fils ;
- > A.D. Aucun conflit d'intérêt.

3. Au cas où aucun conflit d'intérêt en lien avec l'article soumis n'a été transmis par l'auteur (les co-auteurs) la mention suivante sera publiée dans l'article : Conflit d'intérêt : les auteurs n'ont pas transmis de conflits d'intérêt.

3- CHEMINEMENT DU MANUSCRIT

Les articles adressés pour publication sont d'abord examinées par le rédacteur pour vérifier la conformité aux recommandations de la revue (forme, présentation, nombre de mots ...) et l'absence de plagiat. Ils sont ensuite soumis à la lecture critique d'au moins deux lecteurs experts de façon anonyme : le reviewer ne connaît pas le nom des auteurs, les auteurs ne connaissent pas le nom du reviewer. Les avis formulés sont réunis et confrontés par le comité de rédaction qui peut :

- > **Accepter la publication en l'état ou la refuser** si elle ne correspond pas aux normes éditoriales du journal. En aucun cas, la Revue n'est engagée vis-à-vis des manuscrits qui lui sont adressés, avant la décision définitive du comité de rédaction ;
- > **Demander des modifications** selon les observations du rédacteur et les demandes des reviewers. **La réalisation effective des corrections demandées permet l'acceptation** de l'article. Toutefois lorsque les aménagements demandés sont nombreux et importants, la rédaction retient la **possibilité d'une nouvelle rédaction reprenant les données du travail. Le manuscrit qui en découle sera soumis au même cycle d'évaluation qu'un nouveau manuscrit.**

4- PRODUCTION ET CORRECTION DES EPREUVES

Lors de la mise en production du manuscrit accepté pour publication, l'éditeur enverra à l'auteur correspondant un formulaire de transfert de droits par courrier électronique, qui sera dûment complété et signé par l'auteur responsable de l'article pour le compte de tous les auteurs, puis retourné à l'éditeur dans les plus brefs délais.

